

DIAGNÓSTICO PRECOCE, ABORDAGENS TERAPÊUTICAS E PROGNÓSTICO A LONGO PRAZO DA COARCTAÇÃO DA AORTA PEDIÁTRICA: UMA REVISÃO SISTEMÁTICA

EARLY DIAGNOSIS, THERAPEUTIC APPROACHES AND LONG-TERM PROGNOSIS OF PEDIATRIC AORTIC COARCTATION: A SYSTEMATIC REVIEW

DIAGNÓSTICO PRECOZ, ENFOQUES TERAPÉUTICOS Y PRONÓSTICO A LARGO PLAZO DE LA COARTACIÓN AÓRTICA PEDIÁTRICA: UNA REVISIÓN SISTEMÁTICA



10.56238/revgeov16n5-289

Adriana Miranda Batista

Graduando em Medicina

Instituição: Zarns

E-mail: adriana_mb@icloud.com

Bárbara Viaro Teixeira

Graduando em Medicina

Instituição: Zarns

E-mail: barbarateixeira1907@gmail.com

Breno Wilson Ribeiro Corrêa

Graduando em Medicina

Instituição: Zarns

E-mail: brenowilson4321@gmail.com

Bruno Xaxa Santos Rodrigues Paiva

Graduando em Medicina

Instituição: Zarns

E-mail: xaxabruno16@gmail.com

Kallyne Viana Pordeus

Graduanda em Medicina

Instituição: Zarns

E-mail: kallyne-viana@hotmail.com

Sérgio Rodrigo Beraldo

Doutor em Ciências

Instituição: Zarns

E-mail: srberaldo@hotmail.com

RESUMO

Considerando a relevância clínica da coarctação da aorta (CoAo) em crianças e os riscos associados ao diagnóstico tardio, justifica-se uma síntese atualizada das evidências sobre sua identificação,



manejo e evolução clínica. Objetiva-se analisar os estudos publicados entre 2020 e 2025 que abordam diagnóstico precoce, intervenções cirúrgicas e endovasculares e prognóstico a longo prazo em pacientes pediátricos com CoAo. Para tanto, procede-se a uma revisão sistemática registrada no PROSPERO (ID 1051344), conduzida segundo as diretrizes PRISMA 2020, com buscas nas bases PubMed, SciELO e BVS. Identificaram-se 257 estudos; nove atenderam aos critérios de inclusão. Observa-se que o ecocardiograma fetal e pós-natal permanece como principal método diagnóstico, enquanto a angiotomografia contribui para o monitoramento de complicações pós-intervenção. A cirurgia término-terminal mostra-se mais eficaz em neonatos e lactentes, e procedimentos endovasculares representam alternativa viável para crianças maiores e recoarctações. Verifica-se persistência de hipertensão arterial em parcela relevante dos pacientes, reforçando a necessidade de seguimento continuado. Conclui-se que diagnóstico precoce, intervenção adequada e acompanhamento prolongado são fundamentais para melhorar o prognóstico infantil.

Palavras-chave: Coarctação da Aorta. Cardiopatias Congênitas. Diagnóstico Precoce. Tratamento Cirúrgico. Prognóstico.

ABSTRACT

Considering the clinical relevance of aortic coarctation (CoAo) in pediatric populations and the risks associated with late diagnosis, it is justified to synthesize recent evidence regarding its identification, management and clinical evolution. This study aims to analyze scientific publications from 2020 to 2025 addressing early diagnosis, surgical and endovascular interventions, and long-term prognosis in children with CoAo. To this end, a systematic review was conducted, registered in PROSPERO (ID 1051344) and developed according to PRISMA 2020 guidelines, using searches performed in PubMed, SciELO and BVS. A total of 257 studies were identified, of which nine met the inclusion criteria. The findings indicate that fetal and postnatal echocardiography remain the primary diagnostic tools, while computed tomography angiography contributes to monitoring postoperative complications. Surgical end-to-end repair shows greater effectiveness in neonates and infants, and endovascular procedures represent a viable alternative for older children and cases of recoarctation. Persistent arterial hypertension was reported in a significant proportion of patients, reinforcing the importance of long-term follow-up. Thus, early diagnosis, appropriate therapeutic intervention and continuous monitoring are essential to improving prognosis in pediatric CoAo.

Keywords: Aortic Coarctation. Congenital Heart Disease. Early Diagnosis. Surgical Treatment. Prognosis.

RESUMEN

Considerando la relevancia clínica de la coartación de la aorta (CoAo) en poblaciones pediátricas y los riesgos asociados al diagnóstico tardío, se justifica sintetizar la evidencia reciente sobre su identificación, manejo y evolución clínica. Este estudio tiene como finalidad analizar las publicaciones científicas de 2020 a 2025 que abordan el diagnóstico precoz, las intervenciones quirúrgicas y endovasculares, y el pronóstico a largo plazo en niños con CoAo. Para ello, se realizó una revisión sistemática registrada en PROSPERO (ID 1051344) y desarrollada conforme a las directrices PRISMA 2020, utilizando búsquedas en PubMed, SciELO y BVS. Se identificaron 257 estudios, de los cuales nueve cumplieron los criterios de inclusión. Los hallazgos indican que la ecocardiografía fetal y posnatal sigue siendo el principal método diagnóstico, mientras que la angiotomografía contribuye al seguimiento de complicaciones posoperatorias. La reparación quirúrgica término-terminal presenta mayor eficacia en neonatos y lactantes, y los procedimientos endovasculares son alternativas viables para niños mayores y casos de recoartación. Se observó hipertensión persistente en una proporción significativa de pacientes, lo que refuerza la necesidad de un seguimiento prolongado. Así, el diagnóstico precoz, la intervención adecuada y el monitoreo continuo son esenciales para mejorar el pronóstico infantil.



Palabras clave: Coartación de la Aorta. Cardiopatías Congénitas. Diagnóstico Precoz. Tratamiento Quirúrgico. Pronóstico.



1 INTRODUÇÃO

A coarctação da aorta (CoAo) é uma cardiopatia congênita caracterizada pelo estreitamento segmentar da aorta, condição que pode comprometer o fluxo sanguíneo sistêmico e resultar em manifestações clínicas graves, especialmente quando não diagnosticada precocemente. Representando entre 5% e 8% das cardiopatias congênitas, a CoAo configura-se como um importante desafio no contexto da saúde infantil devido ao risco de insuficiência cardíaca, hipertensão arterial persistente e mortalidade precoce quando o tratamento é tardio. Embora avanços tecnológicos tenham ampliado as possibilidades de detecção precoce, sobretudo por meio da ecocardiografia pré e pós-natal, a sensibilidade variável da triagem neonatal e a natureza muitas vezes assintomática dos casos iniciais dificultam o reconhecimento oportuno da doença.

No campo terapêutico, diferentes abordagens têm sido utilizadas conforme a faixa etária e a anatomia da lesão, abrangendo desde a correção cirúrgica término-terminal, predominante em neonatos e lactentes, até procedimentos endovasculares, como angioplastia com balão e implante de stents, empregados sobretudo em crianças maiores e em casos de recoarctação. Entretanto, independentemente da intervenção adotada, estudos apontam a persistência de hipertensão arterial e complicações tardias, reforçando a necessidade de monitoramento clínico contínuo.

A despeito da relevância clínica e da produção científica crescente sobre o tema, observa-se uma lacuna na sistematização das evidências recentes que integrem diagnóstico, terapêutica e prognóstico da CoAo em populações pediátricas. Considerando a evolução das técnicas diagnósticas e intervencionistas nos últimos anos, torna-se fundamental revisar criticamente a literatura atual para identificar consensos, avanços e desafios persistentes.

Diante desse cenário, o presente estudo tem como objetivo sistematizar as evidências produzidas entre 2020 e 2025 sobre diagnóstico precoce, abordagens terapêuticas cirúrgicas e endovasculares e prognóstico a longo prazo de crianças com coarctação da aorta, contribuindo para o aprimoramento das práticas clínicas e para o desenvolvimento de estratégias que promovam melhores desfechos na população pediátrica.

2 REFERENCIAL TEÓRICO

O estudo da coarctação da aorta (CoAo) em populações pediátricas exige a compreensão integrada de seus fundamentos diagnósticos, das estratégias terapêuticas disponíveis e dos desfechos clínicos associados. A literatura recente tem destacado a relevância da detecção precoce para minimizar complicações e orientar condutas terapêuticas oportunas, especialmente porque a CoAo pode apresentar manifestações clínicas sutis ou ausentes nos primeiros dias de vida (Bhatt et al., 2022).



2.1 DIAGNÓSTICO PRECOCE E MÉTODOS DE IDENTIFICAÇÃO

O diagnóstico da CoAo tem avançado com o aprimoramento de técnicas de imagem, incluindo ultrassonografia pré-natal e ecocardiografia pós-natal. A ecocardiografia fetal, embora amplamente utilizada, apresenta sensibilidade variável, influenciada pela idade gestacional, posição fetal e experiência do examinador, o que pode resultar em subdiagnósticos (Villalaín et al., 2024). Após o nascimento, o ecocardiograma permanece o método padrão para confirmação diagnóstica, por permitir avaliação anatômica detalhada do arco aórtico e mensuração do gradiente pressórico.

Além disso, métodos complementares, como a angiotomografia computadorizada, têm sido empregados especialmente no acompanhamento pós-intervenção, possibilitando a detecção precoce de recoarctações e aneurismas (Silva et al., 2024). A triagem neonatal por oximetria de pulso, embora recomendada para identificar cardiopatias críticas, apresenta limitações na detecção da CoAo, sobretudo em casos de compensação hemodinâmica inicial (Oliveira et al., 2021).

2.2 ABORDAGENS TERAPÊUTICAS: INTERVENÇÃO CIRÚRGICA E ENDOVASCULAR

As opções terapêuticas variam conforme a idade da criança, características anatômicas e presença de anomalias associadas. A literatura evidencia que a correção cirúrgica por anastomose término-terminal permanece como o padrão de tratamento para neonatos e lactentes, apresentando menores taxas de recoarctação e resultados favoráveis a longo prazo (Dell'Aquila et al., 2020).

Em crianças maiores e em situações de recoarctação, técnicas endovasculares, como angioplastia com balão e o uso de stents recobertos, têm ganhado destaque. Estudos recentes demonstram eficácia hemodinâmica dessas intervenções, embora o risco de reestenose e a necessidade de reintervenção permaneçam como desafios (He et al., 2024). Essas abordagens minimamente invasivas oferecem menor tempo de recuperação e menor morbidade imediata, constituindo alternativas promissoras para casos selecionados.

Técnicas anestésicas e ventilatórias também têm sido discutidas na literatura, como a ventilação monopulmonar em lactentes, que se mostrou segura para reparo cirúrgico da CoAo sem circulação extracorpórea, contribuindo para reduzir complicações intraoperatórias (Lima et al., 2023).

2.3 SEGUIMENTO CLÍNICO E PROGNÓSTICO EM LONGO PRAZO

Mesmo após intervenção bem-sucedida, crianças com CoAo permanecem suscetíveis a complicações tardias, como hipertensão arterial persistente, rigidização vascular e risco aumentado de eventos cardiovasculares. Estudos indicam que até um terço dos pacientes pode apresentar hipertensão mesmo após reparo completo, fenômeno associado a alterações estruturais e hemodinâmicas do sistema arterial (Kačar et al., 2024).

O acompanhamento clínico e por imagem é fundamental para identificar precocemente



recoarctações, aneurismas e outras anomalias residuais. A angiotomografia computadorizada tem se destacado como exame de escolha para monitoramento em médio prazo, dada sua precisão diagnóstica e capacidade de avaliar estruturas vasculares (Silva et al., 2024).

Nesse contexto, a literatura converge ao afirmar que o manejo da CoAo não se encerra com a correção inicial, mas demanda acompanhamento contínuo para minimizar riscos e promover melhor qualidade de vida (Sener et al., 2023).

3 METODOLOGIA

A metodologia adotada neste estudo foi estruturada de acordo com as diretrizes PRISMA 2020, garantindo transparência, reprodutibilidade e rigor científico no processo de seleção, análise e síntese dos estudos incluídos. O protocolo da revisão foi previamente registrado na plataforma PROSPERO sob o número ID 1051344, assegurando a conformidade com padrões internacionais de revisões sistemáticas.

Trata-se de uma revisão sistemática da literatura voltada à identificação, avaliação e síntese das evidências produzidas entre 2020 e 2025 sobre diagnóstico precoce, abordagens terapêuticas cirúrgicas e endovasculares e prognóstico clínico em crianças com coarctação da aorta (CoAo). A pergunta norteadora foi definida com base na estratégia PICO, contemplando:

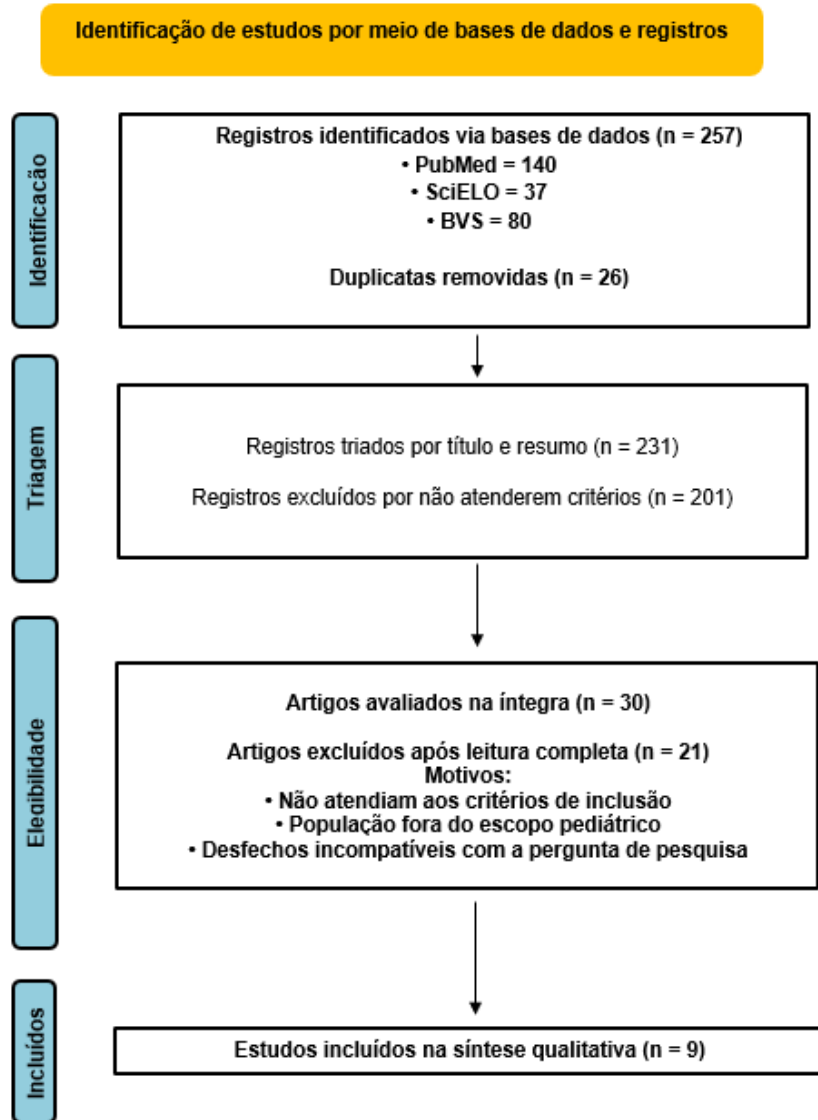
- P - crianças com CoAo;
- I - métodos diagnósticos e intervenções terapêuticas;
- C - modalidades diagnósticas e terapêuticas comparativas;
- O - desfechos clínicos, hemodinâmicos e prognósticos.

As buscas foram realizadas nas bases PubMed, SciELO e Biblioteca Virtual em Saúde (BVS), utilizando descritores controlados e não controlados, combinados por operadores booleanos. A estratégia incluiu os termos: “*Aortic Coarctation*”, “*Pediatric Aortic Coarctation*”, “*Early Diagnosis*”, “*Echocardiography*”, “*Surgical Treatment*”, “*Endovascular Procedures*” e “*Prognosis*”. Foram considerados elegíveis artigos completos publicados em inglês ou português, disponíveis gratuitamente e com foco em populações pediátricas.

A busca inicial identificou 257 estudos. Após a remoção de duplicatas (n = 26), 231 seguiram para triagem por título e resumo, dos quais 201 foram excluídos por não atenderem aos critérios. Os 30 artigos elegíveis foram avaliados integralmente, resultando na inclusão final de nove estudos, conforme demonstrado no fluxograma PRISMA.



Figura 1. Diagrama de Fluxo PRISMA 2020.



Fonte: Elaborada pelos autores (2025), com base nas diretrizes PRISMA 2020.

A seleção dos estudos foi realizada por dois revisores independentes, utilizando o software Rayyan. Divergências foram solucionadas por consenso. Para cada estudo incluído, foram extraídas informações referentes a autoria, ano, país, amostra, método diagnóstico, abordagem terapêutica, complicações, tempo de seguimento e principais desfechos.

A avaliação da qualidade metodológica seguiu instrumentos recomendados para revisões sistemáticas, aplicados conforme o delineamento dos estudos: NIH Quality Assessment Tool para estudos observacionais, ROBINS-I para estudos não randomizados e ROB 2.0 para ensaios clínicos. A síntese dos achados foi conduzida de forma qualitativa narrativa, devido à heterogeneidade metodológica entre os estudos, impossibilitando metanálise.

4 RESULTADOS E DISCUSSÕES

A busca sistemática resultou na identificação de 257 estudos, dos quais nove atenderam aos critérios de inclusão e compuseram a amostra final. Os estudos incluídos, publicados entre 2020 e



2024, abrangeram diferentes delineamentos observacionais e abordaram três eixos principais: diagnóstico precoce, intervenções terapêuticas (cirúrgicas e endovasculares) e prognóstico clínico. Observou-se ampla variação metodológica entre os estudos, o que reforçou a adoção de síntese qualitativa.

Tabela 1. Características gerais dos estudos incluídos na revisão sistemática.

Autor/ano	País	Tipo de estudo	Amostra*	Foco principal	Principais achados
Bhatt et al. (2022)	EUA	Revisão especializada	—	Panorama da CoAo	Diagnóstico precoce melhora desfechos; ecocardiograma recomendado.
Oliveira et al. (2021)	Brasil	Observacional	Não informado	Diagnóstico e evolução	Diagnóstico tardio aumenta complicações; ecocardiograma pós-natal é essencial.
Villalaín et al. (2024)	Internacional	Metanálise	≥ 20 estudos	Diagnóstico pré-natal	Sensibilidade variável da ecocardiografia fetal; subdiagnóstico frequente.
Silva et al. (2024)	Brasil	Observacional	Não informado	Seguimento pós-operatório	Angiotomografia detecta recoarctação e aneurismas precocemente.
He et al. (2024)	China/EUA	Metanálise	8 estudos	Stents recobertos	Bom resultado imediato; risco persistente de reestenose.
Lima et al. (2023)	Brasil	Observacional	Não informado	Técnica anestésica	Ventilação monopulmonar segura em lactentes.
Dell'Aquila et al. (2020)	Itália	Observacional	Não informado	Cirurgia neonatal	Reparo término-terminal eficaz e seguro.
Kačar et al. (2024)	Eslovênia	Série de casos + revisão	Não informado	Hipertensão pós-reparo	Hipertensão persistente é comum; acompanhamento prolongado necessário.

Fonte: Elaborada pelos autores (2025).

No eixo do diagnóstico precoce, verificou-se que o ecocardiograma fetal e pós-natal destacou-se como principal ferramenta diagnóstica, apresentando elevada acurácia para identificar alterações estruturais da aorta em recém-nascidos e lactentes. Entretanto, estudos indicam que a sensibilidade da triagem neonatal por oximetria de pulso permanece limitada para CoAo, sobretudo em presença de circulação compensada, o que pode resultar em atrasos diagnósticos (Oliveira et al., 2021; Villalaín et al., 2024). A angiotomografia computadorizada, embora não seja método de primeira linha, mostrou-



se relevante no seguimento pós-intervenção, permitindo detectar precocemente recoarctações e aneurismas (Silva et al., 2024).

Tabela 2. Distribuição dos estudos incluídos conforme eixo temático.

Eixo temático	Estudos	Síntese dos achados
Diagnóstico precoce	Bhatt (2022); Oliveira (2021); Villalaín (2024)	Ecocardiografia fetal e pós-natal são centrais; triagem neonatal tem baixa sensibilidade.
Intervenção cirúrgica	Dell’Aquila (2020); Lima (2023)	Cirurgia término-terminal apresenta melhores resultados em neonatos e lactentes.
Intervenção endovascular	He (2024); Sener (2023)	Procedimentos endovasculares eficazes em crianças maiores e recoarctação, mas com reestenose.
Prognóstico e seguimento	Kačar (2024); Silva (2024)	Hipertensão persistente e recoarctação demandam monitoramento prolongado.

Fonte: Elaborada pelos autores (2025).

Quanto às abordagens terapêuticas, observou-se predominância do reparo cirúrgico término-terminal em neonatos e lactentes, abordagem fundamentada em sua eficácia na restauração do fluxo aórtico e nas menores taxas de recoarctação relatadas na literatura (Dell’Aquila et al., 2020). Em contrapartida, estudos que avaliaram intervenções endovasculares, como angioplastia com balão e implante de stents recobertos, demonstraram boa resposta imediata em crianças maiores e em casos de recoarctação, ainda que associadas a risco de reestenose e necessidade de reintervenções (He et al., 2024). Essa tendência evidencia uma transição para estratégias menos invasivas em faixas etárias mais avançadas, embora o tratamento cirúrgico permaneça o padrão-ouro nas idades iniciais.

Tabela 3. Comparativo entre técnicas cirúrgicas e endovasculares no manejo da CoAo pediátrica.

Critério	Cirurgia	Endovascular
Indicação principal	Neonatos e lactentes	Crianças maiores; recoarctações
Invasividade	Alta	Baixa
Tempo de recuperação	Maior	Menor
Taxa de recoarctação	Baixa	Moderada
Vantagens	Correção anatômica definitiva	Rápida recuperação; menos dor
Limitações	Morbidade maior	Risco de reestenose; necessidade de reintervenção

Fonte: Elaborada pelos autores (2025).

Os desfechos clínicos analisados apontaram persistência de hipertensão arterial em uma parcela relevante dos pacientes, mesmo após correção anatômica adequada, sugerindo que mudanças estruturais na parede arterial e mecanismos neuro-humorais podem influenciar no prognóstico a longo prazo (Kačar et al., 2024). Adicionalmente, a literatura destaca que complicações tardias, como recoarctação e dilatação aneurismática, demandam vigilância contínua, sendo a angiotomografia e o ecocardiograma ferramentas essenciais nesse monitoramento (Silva et al., 2024).

A análise integrada dos estudos demonstra que o manejo da CoAo deve ser compreendido como um processo contínuo, que não se encerra com a intervenção inicial. A efetividade terapêutica está



diretamente relacionada à precocidade do diagnóstico, à individualização da abordagem cirúrgica ou endovascular e ao acompanhamento clínico prolongado. Apesar dos avanços observados nos últimos anos, permanecem lacunas importantes, como a necessidade de aprimorar métodos de triagem neonatal e ampliar estudos longitudinais que correlacionem diagnóstico pré-natal, intervenção precoce e desfechos tardios.

Assim, os resultados desta revisão convergem para a importância de consolidar protocolos de acompanhamento que integrem avaliação hemodinâmica, controle pressórico e monitoramento por imagem, assegurando melhor qualidade de vida para crianças com CoAo.

5 CONCLUSÃO

A presente revisão sistemática evidenciou que o diagnóstico precoce da coarctação da aorta em crianças permanece um desafio clínico, sobretudo devido às limitações da triagem neonatal e à variabilidade dos achados ecocardiográficos. Apesar desses obstáculos, o ecocardiograma fetal e pós-natal continua sendo o principal instrumento para a identificação da doença, enquanto exames complementares, como a angiotomografia, têm papel fundamental no acompanhamento pós-intervenção.

No campo terapêutico, a literatura demonstra que a correção cirúrgica término-terminal apresenta melhores resultados em neonatos e lactentes, com menores taxas de recoarctação e boa evolução hemodinâmica. Procedimentos endovasculares, embora menos invasivos, destacam-se como alternativas efetivas em crianças maiores e em casos de recoarctação, ainda que associados a risco de reestenose. Tais evidências reforçam a necessidade de individualização das condutas conforme características clínicas e anatômicas de cada paciente.

O prognóstico em longo prazo permanece condicionado ao monitoramento contínuo, devido à persistência de hipertensão arterial e ao risco de complicações tardias. Assim, conclui-se que o manejo da CoAo deve integrar diagnóstico precoce, intervenção adequada e seguimento regular, de modo a reduzir complicações e aprimorar a qualidade de vida na população pediátrica. Além disso, destaca-se a necessidade de estudos longitudinais que aprofundem a relação entre diagnóstico antecipado, intervenções precoces e desfechos clínicos futuros.



REFERÊNCIAS

- BHATT, A. B. et al. Isolated coarctation of the aorta: current concepts and perspectives. *Frontiers in Cardiovascular Medicine*, Lausanne, v. 9, p. 1-14, 2022. DOI: <https://doi.org/10.3389/fcvm.2022.817866>.
- DELL'AQUILA, A. M. et al. Surgical treatment of aortic coarctation in neonates and infants: is it always necessary to repair associated cardiac anomalies? *Minerva Cardioangiologica*, Torino, v. 68, n. 4, p. 478–485, 2020. DOI: <https://doi.org/10.36660/abc.20190558>.
- HE, F. et al. Endovascular treatment of aortic coarctation using covered balloon-expandable stents: a systematic review and meta-analysis. *Frontiers in Cardiovascular Medicine*, Lausanne, v. 11, p. 1–14, 2024. DOI: <https://doi.org/10.3389/fcvm.2024.1439458>.
- KAČAR, P.; PAVŠIČ, N.; PROKŠELJ, K. Exercise-induced hypertension after aortic coarctation repair: our experience and a systematic review. *Kardiologia Polska*, Warsaw, v. 82, n. 6, p. 625–631, 2024. DOI: <https://doi.org/10.33963/v.phj.100636>.
- LIMA, A. et al. Single-lung ventilation in infants for surgical repair of coarctation of the aorta without cardiopulmonary bypass. *Revista Brasileira de Cirurgia Cardiovascular*, São José do Rio Preto, v. 38, n. 2, p. 147–154, 2023. DOI: <https://doi.org/10.21470/1678-9741-2022-0505>.
- OLIVEIRA, L. A. et al. Coarctação da aorta em crianças: diagnóstico precoce e evolução clínica. *Revista Brasileira de Cirurgia Cardiovascular*, São José do Rio Preto, v. 36, n. 1, p. 68–74, 2021. DOI: <https://doi.org/10.25248/REAS.e7254.2021>.
- SENER, T. F. et al. Surgical versus transcatheter intervention for aortic coarctation: medium-term results. *Heart Surgery Forum*, Memphis, v. 26, n. 1, p. E098–E104, 2023. DOI: <https://doi.org/10.1532/hsf.5035>.
- SILVA, J. P. et al. Role of computed tomography angiography in the short-term follow-up of aortic coarctation repair. *Revista Brasileira de Cirurgia Cardiovascular*, São José do Rio Preto, v. 39, n. 1, p. 1–7, 2024. DOI: <https://doi.org/10.21470/1678-9741-2023-0220>.
- VILLALAIN, C. et al. Diagnostic accuracy of prenatal ultrasound in coarctation of aorta: systematic review and individual participant data meta-analysis. *Ultrasound in Obstetrics & Gynecology*, London, v. 63, n. 4, p. 446–456, 2024. DOI: <https://doi.org/10.1002/uog.27576>.

