

**ATENÇÃO MULTIDIMENSIONAL NO DIAGNÓSTICO DO ACIDENTE
VASCULAR CEREBRAL: EVIDÊNCIAS DO USO DA INTELIGÊNCIA
ARTIFICIAL NA PRÁTICA EM SAÚDE**

**MULTIDIMENSIONAL ATTENTION IN THE DIAGNOSIS OF STROKE:
EVIDENCE OF THE USE OF ARTIFICIAL INTELLIGENCE IN HEALTHCARE
PRACTICE**

**ATENCIÓN MULTIDIMENSIONAL EN EL DIAGNÓSTICO DEL ACCIDENTE
CEREBROVASCULAR: EVIDENCIAS DEL USO DE LA INTELIGENCIA
ARTIFICIAL EN LA PRÁCTICA EN SALUD**

 10.56238/revgeov17n3-163

Thauane Carneiro Leite

Discente do curso de Medicina Universidade Federal da Fronteira Sul Chapecó
Instituição: Universidade Federal da Fronteira Sul (UFFS)
E-mail: thauane.leite@estudante.uffs.edu.br

João Victor Garcia de Souza

Professor do Curso de Medicina UFFS Chapecó
Instituição: Universidade Federal da Fronteira Sul (UFFS)
E-mail: joao.garcia@uffs.edu.br

Patrícia Haas

Professora Titular do Curso de Medicina UFFS Chapecó
Instituição: Universidade Federal da Fronteira Sul (UFFS)
E-mail: patricia.haas@uffs.edu.br

RESUMO

Introdução: A inteligência artificial vem emergindo como um recurso importante na medicina diagnóstica, sobretudo nas áreas médicas de cardiologia e neurologia, sua aplicação no diagnóstico de doenças cardiovasculares e no manejo de acidentes vasculares cerebrais representa um avanço na precisão, agilidade e eficiência clínica. A partir desta perspectiva, torna-se importante analisar criticamente as contribuições atuais da Inteligência Artificial (IA) na prática médica. **Objetivo:** investigar a eficiência da aplicação da IA no diagnóstico dos casos de Acidente Vascular Cerebral e seus benefícios, limitações e impactos no contexto clínico. **Metodologia:** trata-se de uma revisão narrativa de artigos publicados no período de 2021 e 2025, investigados e recuperados nas bases PubMed, SciELO, LILACS e Biblioteca Virtual da Saúde (BVS). Foram incluídos estudos que abordassem diretamente o uso de IA em ecocardiografia, eletrocardiograma e neuroimagem associadas ao AVC. **Resultados:** algoritmos de aprendizado, como as redes neurais convolucionais, indicam alto desempenho na detecção precoce de AVCs e de disfunção sistólica ventricular esquerda. A IA indica alta acurácia e valor preditivo, especialmente em exames como ECG e ecocardiograma, além de permitir uma análise rápida e confiável de imagens cerebrais no contexto agudo. **Conclusão:** a IA tem papel promissor e crescente na medicina, contribuindo para diagnósticos mais rápidos e precisos, mas



sua implementação requer critérios rigorosos e capacitação profissional. A tecnologia deve ser vista como um apoio à decisão clínica aliada ao raciocínio médico.

Palavras-chave: Inteligência Artificial. Acidente Vascular Cerebral. Ecocardiografia. Eletrocardiograma. Diagnóstico Médico.

ABSTRACT

Introduction: Artificial intelligence (AI) has emerged as an important resource in diagnostic medicine, especially in the medical fields of cardiology and neurology. Its application in the diagnosis of cardiovascular diseases and the management of stroke represents a major advance in clinical accuracy, speed, and efficiency. From this perspective, it becomes important to critically analyze the current contributions of Artificial Intelligence (AI) to medical practice. **Objective:** To investigate the efficiency of AI application in the diagnosis of stroke cases, as well as its benefits, limitations, and impacts in the clinical context. **Methodology:** This is a narrative review of articles published between 2021 and 2025, retrieved from the PubMed, SciELO, Virtual Health Library (BVS), and LILACS databases. Studies directly addressing the use of AI in echocardiography, electrocardiography, and neuroimaging associated with stroke were included. **Results:** Machine learning algorithms, such as convolutional neural networks, show high performance in the early detection of strokes and left ventricular systolic dysfunction. AI demonstrates high accuracy and predictive value, especially in ECG and echocardiogram exams, and enables fast and reliable analysis of brain images in the acute context. **Conclusion:** AI plays a promising and growing role in medicine, contributing to faster and more accurate diagnoses. However, its implementation requires rigorous criteria and professional training. The technology should be seen as a decision-support tool allied with clinical reasoning.

Keywords: Artificial Intelligence. Stroke. Echocardiography. Electrocardiogram. Medical Diagnosis.

RESUMEN

Introducción: La inteligencia artificial (IA) ha emergido como un recurso importante en la medicina diagnóstica, especialmente en las áreas médicas de cardiología y neurología. Su aplicación en el diagnóstico de enfermedades cardiovasculares y en el manejo del accidente cerebrovascular (ACV) representa un avance en la precisión, rapidez y eficiencia clínica. Desde esta perspectiva, se vuelve importante analizar críticamente las contribuciones actuales de la Inteligencia Artificial (IA) en la práctica médica. **Objetivo:** Investigar la eficiencia de la aplicación de la IA en el diagnóstico de casos de ACV, así como sus beneficios, limitaciones e impactos en el contexto clínico. **Metodología:** Se trata de una revisión narrativa de artículos publicados entre 2021 y 2025, recuperados en las bases de datos PubMed, SciELO, Biblioteca Virtual en Salud (BVS) y LILACS. Se incluyeron estudios que abordan directamente el uso de la IA en ecocardiografía, electrocardiograma y neuroimagen asociadas al ACV. **Resultados:** Los algoritmos de aprendizaje automático, como las redes neuronales convolucionales, muestran un alto rendimiento en la detección precoz de ACV y de disfunción sistólica ventricular izquierda. La IA presenta alta precisión y valor predictivo, especialmente en exámenes como ECG y ecocardiograma, además de permitir un análisis rápido y confiable de las imágenes cerebrales en el contexto agudo. **Conclusión:** La IA tiene un papel prometedor y en crecimiento en la medicina, contribuyendo a diagnósticos más rápidos y precisos, pero su implementación requiere criterios rigurosos y capacitación profesional. La tecnología debe considerarse como un apoyo a la toma de decisiones clínicas, aliada al razonamiento médico.

Palabras clave: Inteligencia Artificial. Accidente Cerebrovascular. Ecocardiografía. Electrocardiograma. Diagnóstico Médico.



1 INTRODUÇÃO

O avanço das tecnologias na área da saúde tem proporcionado novas possibilidades de diagnóstico, tratamento e prognóstico de muitos distúrbios, entre eles o Acidente Vascular Cerebral (AVC), uma das principais causas de morte e incapacidades. Em 2022, foram registrados 138.400 óbitos por AVC, representando uma significativa parcela das mortes por doenças cardiovasculares no Brasil. Em 2023, até o mês de novembro, o número de óbitos por AVC atingiu 110.818 casos, evidenciando a persistência e gravidade dessa condição na população brasileira (Brasil, 2023). Além da elevada taxa de mortalidade, o AVC é a principal causa de incapacitação entre adultos no Brasil. O estudo de Silva e Carmo (2023) indica que mais de 80% dos casos de AVC são do tipo isquêmico, caracterizado pela obstrução do fluxo sanguíneo cerebral, o que requer diagnóstico e intervenção rápidos para minimizar danos neurológicos e melhorar o prognóstico do paciente.

O AVC caracteriza-se como uma das condições neurológicas de maior importância epidemiológica e clínica na atualidade. Trata-se de uma síndrome de início súbito, caracterizada pela interrupção do fluxo sanguíneo cerebral, levando a *déficits* neurológicos localizados, os quais podem variar em gravidade e extensão conforme a região acometida (Nascimento *et al.*, 2025). Segundo o estudo de Sá *et al.* (2024), o AVC permanece entre as principais causas de morte e de incapacitação funcional duradoura no mundo, gerando elevado custo social e econômico para os sistemas de saúde.

Do ponto de vista etiopatogênico, o AVC é classificado em duas categorias principais, sendo o Acidente Vascular Cerebral isquêmico (AVCi) e o Acidente Vascular Cerebral hemorrágico (AVCh) (Soares *et al.*, 2025). A forma isquêmica corresponde a aproximadamente 80% dos casos e decorre da oclusão arterial, resultando em isquemia tecidual, com redução do aporte de oxigênio e nutrientes à região cerebral afetada (Soares *et al.*, 2025), e a oclusão pode ser de origem trombótica, embólica ou secundária à doença de pequenos vasos. Já o tipo hemorrágico, embora menos frequente, apresenta maior taxa de mortalidade precoce, sendo causado pela ruptura de vasos cerebrais com extravasamento de sangue no parênquima encefálico ou em suas adjacências (Coppieters *et al.*, 2024).

No AVC isquêmico, a interrupção do fluxo pode gerar consequências diversas, desde sintomas neurológicos reversíveis, como no Ataque Isquêmico Transitório (AIT), até lesões irreversíveis que evoluem para déficits permanentes. Segundo Mendonça *et al.* (2025), a presença de fatores como hipertensão arterial sistêmica, fibrilação atrial, diabetes mellitus, tabagismo e dislipidemia representa importante contribuição para a fisiopatologia isquêmica, tornando a identificação precoce e o controle desses fatores um passo importante para a prevenção primária.

Em relação ao AVC hemorrágico, destaca-se a sua associação com hipertensão mal controlada, aneurismas cerebrais, malformações arteriovenosas e uso indevido de anticoagulantes. Conforme relata o estudo de Macedo *et al.* (2025), a rápida instalação dos sintomas e a gravidade da hemorragia intracraniana tornam esse tipo de evento uma emergência neurológica de alta letalidade, sendo,



importante a atuação integrada e ágil das equipes multiprofissionais de saúde pois clinicamente, os sinais e sintomas variam de acordo com a área encefálica comprometida. Os achados mais comuns incluem paresia ou plegia de hemicorpo, disartria, afasia, perda súbita da visão, vertigem intensa e distúrbios de equilíbrio. A identificação precoce desses sinais é de grande importância, considerando o tempo entre o início dos sintomas e a intervenção terapêutica que tem relação direta com o prognóstico funcional como destacam Oliveira *et al.* (2025), ao introduzirem o conceito de “janela terapêutica” para uso de trombólise.

A crescente complexidade dos casos e a necessidade de respostas clínicas rápidas tornam necessária a busca por ferramentas que otimizem o cuidado com o paciente. Nesse cenário, a inteligência artificial surge como extremamente importante, sobretudo na análise de imagens médicas, contribuindo para a detecção precoce e para a tomada de decisão clínica. Diante desse cenário, a Inteligência Artificial (IA) tem emergido como uma ferramenta importante na área da saúde, sobretudo no diagnóstico precoce de doenças neurológicas como o AVC. A IA, por meio de algoritmos avançados de aprendizado de máquina e redes neurais, consegue identificar padrões em grandes volumes de dados clínicos e de imagem com elevada precisão, auxiliando profissionais da saúde na tomada de decisões mais rápidas e assertivas (Caciotti *et al.*, 2024).

No contexto do AVC, diversas aplicações de IA vêm sendo desenvolvidas para ampliar o diagnóstico, prever desfechos clínicos e auxiliar no monitoramento de sinais vitais em tempo real. As ferramentas como redes neurais convolucionais aplicadas a imagens de tomografia computadorizada demonstraram capacidades similares ou superiores às de especialistas humanos na identificação de lesões isquêmicas, além de realizarem essa tarefa em poucos segundos (Yedavalli *et al.*, 2021).

Importante destacar a utilização de sinais biomédicos em tempo real, como a eletromiografia (EMG), que, quando analisados por sistemas baseados em IA, permitem a detecção de alterações motoras e neurológicas se antecipando à manifestação clínica evidente do AVC. Esses sistemas, ao serem implementados em dispositivos de monitoramento pessoal, proporcionam um cuidado para a medicina preditiva, preventiva e mais acessível à população (Yu *et al.*, 2022).

A literatura aponta ainda para sistemas de IA que conseguem integrar dados clínicos, sinais fisiológicos e histórico do paciente para prever a probabilidade de ocorrência de AVC com elevado grau de acurácia. Claramente, essas soluções não substituem na totalidade o cuidado clínico, mas atuam como uma extensão das capacidades diagnósticas dos profissionais de saúde, reduzindo o tempo entre os primeiros sintomas, o diagnóstico e o tratamento (Caciotti *et al.*, 2024). É importante reforçar que o uso da IA em contextos clínicos deve ser orientado, por critérios éticos e por validações científicas, assegurando que os sistemas sejam confiáveis, transparentes e estejam alinhados com as necessidades dos pacientes e dos profissionais de saúde (Yu *et al.*, 2022).



No contexto brasileiro, o AVC mantém-se como a principal causa de incapacidade neurológica adquirida em adultos e a segunda principal causa de óbito, conforme dados do Ministério da Saúde. As disparidades regionais, associadas à dificuldade de acesso aos serviços especializados e à demora no reconhecimento dos sintomas, agravam ainda mais esse cenário, sobretudo, nas populações mais vulneráveis socialmente (BRASIL, 2023). Assim, os avanços tecnológicos em saúde despontam como ferramentas importantes na otimização do diagnóstico médico. Frente a isso, a Inteligência Artificial vem sendo integrada a diversas áreas da medicina, contribuindo para a análise de imagens com alta precisão. A sua aplicação tem reestruturado a forma como os profissionais interpretam exames e tomam decisões, tornando possível a detecção precoce de alterações neurológicas compatíveis com o AVC.

O objetivo desta pesquisa consistiu investigar a eficiência da aplicação da IA no diagnóstico dos casos de Acidente Vascular Cerebral e seus benefícios, limitações e impactos no contexto clínico..

2 METODOLOGIA

Este estudo consiste em uma revisão narrativa de literatura, com abordagem qualitativa, permitindo a síntese do conhecimento sobre a utilização da IA nos casos de AVC especificamente. A abordagem qualitativa justifica-se por buscar compreender como a inteligência artificial tem sido aplicada no diagnóstico e prognóstico do acidente vascular cerebral, bem como os impactos clínicos dessa utilização.

A construção da amostra bibliográfica foi orientada pelo protocolo PRISMA (*Preferred Reporting Items for Systematic Reviews and Meta-Analyses*), que proporciona maior rigor metodológico ao processo de seleção e análise dos estudos admitidos. A busca foi realizada nas seguintes bases de dados: PubMed, SciELO, LILACS e Biblioteca Virtual da Saúde (BVS). Os descritores utilizados na busca foram selecionados a partir do DeCS (Descritores em Ciências da Saúde), sendo eles: “Acidente Vascular Cerebral”, “Inteligência Artificial”, “Diagnóstico”, “Tomografia Computadorizada” e “Ressonância Magnética”. Para refinar os resultados, foi utilizado o operador booleano AND, a fim de combinar os termos de forma a abranger o maior número possível de estudos pertinentes.

Foram estabelecidos os seguintes critérios de inclusão: artigos publicados nos últimos cinco anos (2021 a 2025), em português ou inglês, disponíveis na íntegra; com maior ênfase na aplicação da inteligência artificial no diagnóstico, prognóstico ou análise de imagem no contexto do AVC. Os critérios de exclusão abrangeram: artigos duplicados nas bases; estudos que tratassem da inteligência artificial em outros distúrbios sem menção específica ao AVC; resumos submetidos a eventos e cartas ao editor.

O processo de seleção dos estudos foi conduzido em três etapas: leitura dos títulos, análise dos resumos e, por fim, leitura na íntegra dos artigos que atenderam aos critérios pré-definidos. As



informações extraídas dos estudos selecionados foram organizadas em uma planilha: título, autores, ano de publicação, base de dados, objetivo, metodologia, principais resultados e conclusões.

3 RESULTADOS

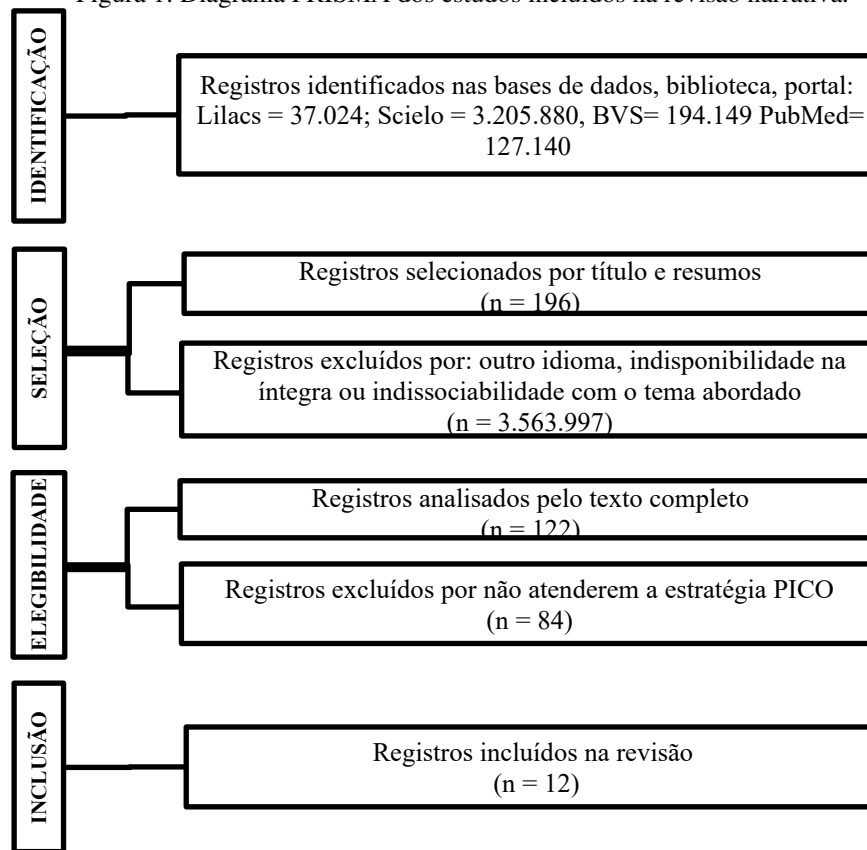
Ao realizar a busca de estudos, foram utilizadas três combinações de descritores com o operador booleano AND: “Acidente Vascular Cerebral” AND “Inteligência Artificial”, “Acidente Vascular Cerebral” AND “Diagnóstico” e “Inteligência Artificial” AND “Diagnóstico”. A partir dessas combinações, os seguintes resultados foram encontrados na base de dados BVS: a combinação “Acidente Vascular Cerebral” AND “Inteligência Artificial” resultou em 1.474 artigos; a combinação “Acidente Vascular Cerebral” AND “Diagnóstico” retornou 192.644 artigos; e a combinação “Inteligência Artificial” AND “Diagnóstico” apresentou 31 artigos.

Na base de dados LILACS, foram encontrados 34 artigos com a combinação “Acidente Vascular Cerebral” AND “Inteligência Artificial”, 6.954 artigos com a combinação “Acidente Vascular Cerebral” AND “Diagnóstico”, e 30.036 artigos com a combinação “Inteligência Artificial” AND “Diagnóstico”. Já na base de dados SciELO, a combinação “Acidente Vascular Cerebral” AND “Inteligência Artificial” resultou em 1.080 artigos, a combinação “Acidente Vascular Cerebral” AND “Diagnóstico” identificou 24.800 artigos, e a combinação “Inteligência Artificial” AND “Diagnóstico” recuperou 3.180.000 artigos. Por fim, na base de dados PubMed, foram encontrados 2.468 artigos com a combinação “Acidente Vascular Cerebral” AND “Inteligência Artificial”, 95.975 artigos com a combinação “Acidente Vascular Cerebral” AND “Diagnóstico”, e 28.697 artigos com a combinação “Inteligência Artificial” AND “Diagnóstico”.

Após a leitura dos títulos e resumos de todos os artigos identificados, foram aplicados os critérios de inclusão e exclusão previamente estabelecidos, com base no diagrama PRISMA. Com isso, obteve-se um total de 196 artigos que foram incluídos na análise final; destes, 74 foram excluídos por não responderem à pergunta norteadora; tendo sido 122 artigos analisados na íntegra e, por último, 12 constituíram a amostra final da pesquisa (Figura 1).



Figura 1: Diagrama PRISMA dos estudos incluídos na revisão narrativa.



Fonte: Autores.

Após a aplicação dos critérios de inclusão e exclusão com base no diagrama PRISMA, os artigos que responderam os critérios de inclusão foram organizados na Tabela 1. A posteriori, os dados da tabela foram discutidos, permitindo entender como a inteligência artificial vem sendo aplicada no diagnóstico e prognóstico do acidente vascular cerebral, bem como suas implicações clínicas, operacionais e éticas no contexto da medicina.

Tabela 1: Artigos admitidos na pesquisa (2021 a 2025).

Título/Autor/Ano de Publicação	Objetivos	Metodologia	Resultados
ASPECTS for the detection of early stroke changes in non-contrast CT: a systematic review and meta-analysis./ Adamou <i>et al.</i> (2023).	Comparar diretamente o desempenho das predições automatizadas e manuais do ASPECTS no reconhecimento de alterações precoces do AVC na TCNC.	As bases de dados MEDLINE, Scopus e Cochrane foram pesquisadas. A última busca nas bases de dados foi realizada em 10 de março de 2022. Foram incluídos estudos que relataram o desempenho diagnóstico e a validade do software ASPECTS automatizado em comparação com leitores especialistas.	Onze estudos foram incluídos na meta-análise, envolvendo 1976 pacientes. As meta-análises mostraram boa confiabilidade. O software ASPECTS baseado em inteligência artificial tem desempenho comparável ou melhor que o dos médicos em termos de reconhecimento de alterações precoces de AVC na NCCT.
Artificial intelligence	Revisar sistemas de	Revisão sistemática que	Os resultados sugerem



<p>for clinical decision support in acute ischemic stroke: a systematic review./ Akay <i>et al.</i> (2023).</p>	<p>apoio à decisão clínica baseados em IA em fase de desenvolvimento, especificamente em relação à robustez metodológica e às restrições para implementação clínica.</p>	<p>incluiu publicações completas em inglês que propunham um sistema de apoio à decisão clínica utilizando técnicas de IA para apoio direto à decisão em casos de AVC isquêmico agudo em pacientes adultos.</p>	<p>ameaças significativas à validade, dissonância nas práticas de relato e desafios à tradução clínica. Descrevemos recomendações práticas para a implementação bem-sucedida da pesquisa em IA no tratamento e diagnóstico de AVC isquêmico agudo.</p>
<p>Artificial intelligence-based preventive, personalized and precision medicine for cardiovascular disease/stroke risk assessment in rheumatoid arthritis patients: a narrative review./ Al-Maini <i>et al.</i> (2023).</p>	<p>Avaliar a correlação entre biomarcadores genômicos (GBBM) e biomarcadores radiômicos (RBBM) na predição de risco cardiovascular (DCV/AVC) em pacientes com artrite reumatoide (AR), propondo ainda um modelo baseado em inteligência artificial — o AtheroEdge™-aiP³ — para classificação precisa, preventiva e personalizada desse risco.</p>	<p>Foi realizada uma revisão sistemática utilizando a metodologia PRISMA. A busca bibliográfica identificou 153 estudos relevantes que abordaram características e biomarcadores RBBM (como área e carga de placa) e GBBM (derivados de plasma/soro) relacionados ao risco de DCV/AVC em indivíduos com AR. A análise envolveu a proposta e o teste de um modelo de inteligência artificial (IA) com uso de deep learning (DL), integrando esses biomarcadores para aprimorar a predição de risco.</p>	<p>Os resultados indicaram que a combinação de biomarcadores RBBM e GBBM apresenta correlação significativa, sendo eficaz na detecção da gravidade de DCV/AVC em pacientes com AR. Observou-se, por exemplo, que níveis elevados de líquido sinovial estavam associados a maior carga de placa. O modelo AtheroEdge™-aiP³ baseado em IA demonstrou potencial para classificar com precisão o risco cardiovascular nesse grupo populacional, promovendo uma abordagem mais individualizada, preventiva e precisa. Além disso, foram sugeridas melhorias nos algoritmos de DL, visando maior imparcialidade e eficiência.</p>
<p>Artificial intelligence framework for predictive cardiovascular and stroke risk assessment models: A narrative review of integrated approaches using carotid ultrasound./ Jamthikar <i>et al.</i> (2020).</p>	<p>(i) entender vários aspectos no desenvolvimento de modelos preditivos de risco de DCV, (ii) explorar os modelos convencionais atuais de risco preditivo e seus sucessos e desafios, e (iii) refinar a busca por modelos preditivos de risco de DCV usando ultrassom carotídeo não invasivo como um exemplo na estrutura baseada em inteligência artificial.</p>	<p>Revisão sistemática de literatura.</p>	<p>Os modelos convencionais de previsão de risco de DCV são subótimos e poderiam ser aprimorados. Esta revisão examina o potencial de incluir mais fenótipos não invasivos baseados em imagens na avaliação de risco de DCV, utilizando estratégias poderosas baseadas em IA.</p>
<p>Artificial intelligence</p>	<p>Analisar as aplicações</p>	<p>Revisão Sistemática de</p>	<p>Em 204 pacientes, uma</p>



applications in stroke. Mouridsen, Thurner e Zaharchuk (2020).

de inteligência artificial em Acidente Vascular Cerebral.

literatura.

combinação de redes neurais foi treinada para prever melhora no NIHSS de ≥ 4 pontos em 24 horas e uma pontuação na Escala de Rankin modificada de 0 a 1 em 90 dias. 42 Uma CNN foi treinada em dados de TC sem contraste, e uma rede neural feed-forward totalmente conectada com 2 camadas ocultas foi treinada com dados clínicos, incluindo pressão arterial e NIHSS na apresentação. Em combinação, eles forneceram precisões de 71% (para melhora do NIHSS) e 74% (para bom resultado clínico). Para comparação, 3 pontuações de prognóstico clínico (HIAT, THRIVE e SPAN-100) alcançaram precisões máximas de 65% (melhora do NIHSS) e 68% (bom resultado clínico), enfatizando que os métodos de ML podem superar as ferramentas de predição de resultados existentes.

New artificial intelligence-integrated electromyography-driven robot hand for upper extremity rehabilitation of patients with stroke: a randomized, controlled trial./ Murakami *et al.* (2023).

Avaliar o efeito deste robô em pacientes com acidente vascular cerebral crônico.

Este foi um ensaio clínico randomizado, controlado e simples-cego com um período de acompanhamento de 4 semanas. Vinte pacientes foram designados para os grupos ativo (n = 11) e controle (n = 9). Os pacientes no grupo ativo receberam 40 minutos de treinamento ativo dos dedos com este robô duas vezes por semana durante 4 semanas. Os pacientes no grupo controle receberam treinamento passivo dos dedos com o mesmo robô. A avaliação de Fugl-Meyer da função motora UE (FMA), escore de quantidade de

A FMA apresentou melhora significativa tanto no pós-operatório (P = 0,011) quanto no pós-4 semanas (P = 0,021) no grupo ativo. O grupo controle não apresentou melhora significativa na FMA no pós-operatório. A MAL-14 AOU apresentou melhora no pós-operatório no grupo ativo (P = 0,03). No grupo ativo, houve melhora significativa na MAS do punho no pós-operatório (P = 0,024) e no pós-4 semanas (P = 0,026).



Artificial intelligence to diagnose ischemic stroke and identify large vessel occlusions: a systematic review./ Murray *et al.* (2020).

Analisar como a inteligência artificial é usada para diagnosticar acidente vascular cerebral isquêmico e identificar oclusões de grandes vasos

uso do log-14 da atividade motora (MAL-14 AOU), escala de Ashworth modificada (MAS), reflexo H e inibição recíproca foram avaliados.

Foi realizada uma revisão sistemática de estudos de IA focados em diagnóstico de acidente vascular cerebral agudo de janeiro de 2014 a fevereiro de 2019 no PubMed, Medline e Embase usando os termos: 'inteligência artificial' ou 'aprendizado de máquina ou aprendizado profundo' e 'acidente vascular cerebral isquêmico' ou 'oclusão de grandes vasos'.

Variações de IA, incluindo métodos de ML de aprendizado de floresta aleatória (RFL) e redes neurais convolucionais (CNNs), são usadas para detectar AVCs de LVO. Vinte estudos foram identificados que usam ML. O Alberta Stroke Program Early CT Score (ASPECTS) comumente usava RFL, enquanto a detecção de LVO normalmente usava CNNs. A detecção de características de imagem teve maior sensibilidade com CNN do que com RFL, 85% versus 68%. No entanto, as métricas de desempenho do algoritmo de IA usam padrões diferentes, impedindo a comparação objetiva ideal.

Ecocardiografia: o futuro do diagnóstico de precisão/ Otto (2024).

Trazer definições básicas sobre termos utilizados na IA e explorar o papel crescente da IA na ecocardiografia, com ênfase em suas aplicações na função sistólica e diastólica, nas valvulopatias mitral e aórtica e no crescente uso do ultrassom de point-of-care (POCUS)

Revisão sistemática de literatura.

A IA está prestes a assumir um papel central no futuro da ecocardiografia, elevando a precisão diagnóstica, aumentando a eficiência e otimizando o fluxo de trabalho nos laboratórios de ecocardiograma. No entanto, esses avanços trazem consigo desafios, como a necessidade de validação robusta em populações diversificadas e uma supervisão regulatória rigorosa. À medida que o campo avança, a colaboração entre desenvolvedores de IA, especialistas em imagem cardiovascular



Artificial intelligence and stroke imaging./ Rondina e Nachev (2025).

Revisar o papel da inteligência artificial (IA), especialmente a visão computacional e o aprendizado profundo, na análise de imagens para diagnóstico de acidente vascular cerebral (AVC).

Trata-se de uma revisão narrativa baseada em literatura atual sobre o uso da IA no diagnóstico por imagem de AVC. A pesquisa discute a complexidade estrutural e funcional do tecido cerebral e a aplicação de tecnologias de alta resolução e aprendizado profundo para captar essa complexidade.

e órgãos reguladores será crucial para garantir a integração segura e eficaz da IA à prática médica. O benefício potencial da introdução da IA no AVC, em exames de imagem e em outras áreas, é agora inquestionável, mas a abordagem ideal – e o caminho para a aplicação no mundo real – permanecem incertos. Modelos generativos profundos oferecem uma solução convincente para os obstáculos atuais e prevê-se que catalisem poderosamente a inovação na área.

Uso da inteligência artificial aplicada ao Eletrocardiograma para diagnóstico de Disfunção Sistólica Ventricular Esquerda./ Santana *et al.* (2025).

Avaliar o desempenho de um algoritmo de inteligência artificial (IA) aplicado ao ECG na detecção de IC e comparar ao poder preditivo das alterações eletrocardiográficas maiores (AME).

Estudo transversal de acurácia diagnóstica. Todos os participantes são oriundos do Estudo Longitudinal da Saúde do Adulto (ELSA-Brasil), e possuíam ECG e ecocardiograma (ECO) válidos além de valores de probabilidade para disfunção sistólica do ventrículo esquerdo (DSVE) estimados pelo algoritmo. O estágio avaliado foi a fração de ejeção do ventrículo esquerdo (FEVE) < 40% ao ECO. Foram calculadas sensibilidade, especificidade, valor preditivo positivo (VPP), valor preditivo negativo (VPN), razão de verossimilhança positiva (RVP), razão de verossimilhança negativa (RVN), diagnostic odds ratio (DOR) para o algoritmo e para as AME e área sob a curva ROC (ASC-ROC) para o algoritmo.

Na amostra final de 2.567 indivíduos, a prevalência de FEVE < 40% foi de 1,13% (29 indivíduos). Os valores obtidos de sensibilidade, especificidade, VPP, VPN, RVP, RVN e DOR para o algoritmo foram de 0,690; 0,976; 0,244; 0,996; 27,6; 0,32 e 88,74, respectivamente. Para como AME, 0,172; 0,837; 0,012; 0,989; 1,09; 0,990 e 1,07, respectivamente. A ASC-ROC do algoritmo para predição de FEVE < 40% foi de 0,947 (IC 95% 0,913 – 0,981). A IA apresentou bom desempenho para detecção de DSVE e pode ser usada como ferramenta de triagem de DSVE.

Artificial intelligence for large-vessel occlusion stroke: a systematic review./

Conduzir uma revisão sistemática para descrever as aplicações de IA existentes para

Uma revisão sistemática foi conduzida por meio de busca nas bases de

A IA tem se mostrado promissora no diagnóstico e triagem de pacientes com AVC



Shlobin <i>et al.</i> (2022).	AVC com OVG, delinear sua eficácia e identificar áreas para futuras aplicações de IA no tratamento e prognóstico de AVC.	dados PubMed, Embase e Scopus. Após a deduplicação, os estudos foram selecionados por título e resumo.	agudo. No entanto, o papel da IA no manejo e prognóstico permanece limitado e justifica pesquisas adicionais para auxiliar no suporte à decisão.
Artificial intelligence and acute stroke imaging./ Sount <i>et al.</i> (2021).	Apresentar uma revisão atualizada sobre as aplicações da inteligência artificial (IA) em imagens de acidente vascular cerebral (AVC) agudo.	Trata-se de uma revisão narrativa de literatura centrada em estudos que abordam o uso de IA em imagens médicas voltadas ao AVC.	A inteligência artificial demonstrou potencial elevado em diversas fases do cuidado com o AVC, especialmente em relação à acurácia e à rapidez na análise de imagens. Redes neurais convolucionais, em especial, mostraram-se eficazes em tarefas automatizadas como detecção de AVC, classificação e prognóstico, contribuindo para decisões clínicas mais rápidas e assertivas.

Fonte: Autores.

4 DISCUSSÃO

A inteligência artificial representa um marco evolutivo no campo da medicina, possibilitando a ampliação das formas de diagnóstico por meio do uso de algoritmos avançados e sistemas capazes de simular padrões do raciocínio clínico. Segundo Celestino *et al.* (2025), a IA na saúde se fundamenta sobre a premissa de que os dados clínicos, quando bem organizados e analisados por modelos matemáticos, podem oferecer subsídios diagnósticos e prognósticos com níveis crescentes de precisão.

Os sistemas de *machine learning*, uma das bases da IA, funcionam a partir da aprendizagem de padrões estatísticos em grandes volumes de dados, permitindo o reconhecimento de sinais sutis que, por vezes, podem passar despercebidos à percepção humana (Goulart; Camilo; Pontes Neto, 2024). Na prática clínica, esses recursos vêm sendo implementados principalmente na interpretação de exames de imagem, como a tomografia computadorizada (TC) e a ressonância magnética (RM), ferramentas indispensáveis no diagnóstico de doenças neurológicas (Celestino *et al.*, 2025). Conforme aponta Goulart, Camilo, Pontes Neto (2024), algoritmos de *deep learning* treinados com imagens rotuladas por especialistas podem atingir níveis de aproximação comparáveis aos de profissionais experientes o que pode ser útil no contexto do AVC, no qual o tempo de resposta diagnóstica é determinante para o resultado terapêutico.

As redes neurais artificiais, por sua vez, têm ampliado a capacidade de análise automatizada em tempo real, garantindo que haja, antes de tudo, suporte clínico imediato. Essas estruturas computacionais mimetizam o funcionamento dos neurônios biológicos e são eficazes na detecção de alterações hipodensas em imagens de TC cerebral, como evidenciado por estudos de Celestino *et al.*



(2025). A velocidade com que esses sistemas operam permite o encaminhamento célere de pacientes para condutas específicas, reduzindo o tempo decorrido entre a chegada do paciente a um hospital ou pronto-socorro e o início da administração de um tratamento trombolítico e, conseqüentemente, melhorando o prognóstico funcional pós-AVC (Jales *et al.*, 2024).

Plataformas clínicas já integram IA em seus sistemas de apoio à decisão, a exemplo do *software Viz.ai[®]*, que notifica equipes médicas sobre casos suspeitos de AVC com base em leitura automatizada de tomografias. Essa integração entre IA e protocolos clínicos representa um avanço tecnológico, e, principalmente, uma evolução na qualidade da assistência prestada ao paciente neurológico, como defendem Celestino *et al.* (2025). A automação dos processos analíticos, quando supervisionada adequadamente, reduz o risco de erro humano e padroniza a triagem de imagens com maior segurança diagnóstica. Importante também reconhecer que a inserção da IA no diagnóstico médico deve ser aliada ao olhar clínico do profissional de saúde, visando expandir sua capacidade de análise e tomada de decisão (Jales *et al.*, 2024).

Segundo Oliveira *et al.* (2025), trata-se de uma medicina avançada, em que a IA funciona como um instrumento de ampliação da prática médica baseada em evidências, portanto a inteligência artificial, em conjuntura ao raciocínio clínico, pode atuar como ferramenta determinante na redução de tempo e no aumento da precisão diagnóstica, especialmente em doenças neurológicas como o AVC. O desafio está em garantir que os modelos computacionais estejam coerentes com as diretrizes clínicas e com os princípios da medicina baseada em evidências, sem desconsiderar o fator humano que permeia toda prática assistencial.

A aplicação da Inteligência Artificial no contexto do diagnóstico e prognóstico do acidente vascular cerebral vem ganhando destaque nos últimos anos como um recurso complementar de grande importância na neurologia clínica. Diante da urgência terapêutica envolvida no manejo do AVC, principalmente do tipo isquêmico, o uso de algoritmos computacionais voltados à interpretação rápida e acurada de exames de imagem tem propiciado avanços importantes na detecção precoce e estratificação do risco (Celestino *et al.*, 2025).

Conforme destaca Nascimento *et al.* (2025), o desenvolvimento de sistemas de *deep learning* capazes de analisar tomografias computadorizadas sem contraste têm demonstrado níveis elevados de sensibilidade para a identificação de sinais precoces de isquemia, mesmo em fases muito iniciais do evento vascular. No contexto da ressonância magnética, a IA também tem assumido importância, sobretudo, por auxiliar na diferenciação entre tecidos viáveis e regiões já necrosadas, contribuindo para a seleção adequada de candidatos à terapia trombolítica ou à trombectomia mecânica (Sá *et al.*, 2024).

Segundo Trabalková *et al.* (2024), os algoritmos baseados em redes neurais convolucionais indicam eficácia na segmentação automática de áreas cerebrais comprometidas, reduzindo o tempo



entre o exame e a decisão clínica. Além disso, plataformas integradas, como o RAPID® e o e-Stroke Suite®, utilizam IA para processar rapidamente imagens de perfusão cerebral, oferecendo mapas quantitativos que orientam condutas baseadas em protocolos internacionais. Essas ferramentas, muitas vezes desenvolvidas a partir de técnicas de *machine learning* supervisionado, têm sido também utilizadas para rastreamento e vigilância em pacientes com fibrilação atrial, hipertensão ou histórico de eventos vasculares prévios.

Conforme aponta Celestino *et al.* (2025), a análise de grandes bancos de dados clínicos têm permitido construir modelos com exatidão na previsão de desfechos como mortalidade hospitalar, grau de dependência funcional e risco de recidiva. Mas, é preciso lembrar dos riscos e desafios do uso de IA para o diagnóstico de AVC, pois, pode haver erros sistemáticos em bancos de dados, vieses amostrais e ausência de validação externa, o que pode comprometer a aplicabilidade clínica dos modelos. Além disso, a “caixa preta” algorítmica, termo utilizado para designar a dificuldade de interpretar os critérios internos utilizados pela IA para tomada de decisão, pode limitar a confiança do profissional de saúde em contextos críticos. Como destaca Soares *et al.* (2025), a transparência e a interpretabilidade dos modelos são fatores decisivos para sua adoção segura na prática clínica.

Ainda, o uso de IA em diagnósticos neurológicos, principalmente em condições como o AVC, levanta questões relevantes, incluindo a responsabilidade médica frente a decisões automatizadas, a privacidade dos dados sensíveis e o consentimento informado. O Conselho Federal de Medicina, por meio de pareceres recentes, têm reforçado que a tecnologia deve atuar como suporte à decisão clínica, jamais substituindo a autonomia e o juízo crítico do médico assistente. A implementação da inteligência artificial no manejo do acidente vascular cerebral tem demonstrado avanços significativos, sobretudo no que diz respeito ao diagnóstico, suporte à decisão clínica e estratificação de risco. Ao analisar os estudos selecionados, é possível perceber uma confluência de esforços em diferentes frentes da prática médica que envolvem desde a detecção precoce do AVC até a personalização da medicina preventiva em contextos específicos, como no caso de pacientes com artrite reumatoide (AR).

O estudo de Adamou *et al.* (2023) traz uma contribuição relevante ao comparar diretamente a performance do *software* automatizado ASPECTS® com a leitura humana especializada na detecção de alterações precoces de AVC em tomografias computadorizadas sem contraste. Os resultados indicam que a IA pode alcançar desempenho comparável, e em alguns casos superior, ao dos especialistas, especialmente na identificação precoce de lesões isquêmicas, que é importante para a decisão terapêutica em janela de tempo reduzida. Essa evidência reforça o papel da IA como de grande importância no pronto reconhecimento das alterações estruturais iniciais que, muitas vezes, passam despercebidas à avaliação subjetiva humana.

Em consonância com esse achado, Akay *et al.* (2023) trazem uma discussão importante ao avaliarem os sistemas de apoio à decisão clínica baseados em IA voltados ao AVC isquêmico agudo.



A análise crítica da literatura apresenta desafios metodológicos e limitações na mudança dos sistemas para a prática clínica, como a heterogeneidade dos bancos de dados utilizados, a ausência de validações externas e a dificuldade de integração em ambientes clínicos reais. No entanto, os autores reconhecem o potencial dessas ferramentas, sobretudo quando associadas a protocolos clínicos bem estabelecidos, sugerindo caminhos para tornar as soluções de IA mais viáveis e confiáveis.

Por outro lado, os estudos de Al-Maini *et al.* (2023) e Jamthikar *et al.* (2020) ampliam o foco para além do diagnóstico imediato do AVC, discutindo o papel da IA na estratificação de risco cardiovascular e na prevenção de eventos cerebrovasculares. A proposta de Al-Maini *et al.* (2023) de integrar biomarcadores genômicos (GBBM) e radiômicos (RBBM) por meio de um modelo de IA, o AtheroEdge™-aiP³, mostra-se promissora ao evidenciar correlações significativas entre os parâmetros clínico-genéticos e a carga aterosclerótica em pacientes com AVC.

De forma complementar, Jamthikar *et al.* (2020) reforçam a ideia de que os modelos convencionais de avaliação de risco cardiovascular são insuficientes, e defendem a adoção de fenotipagem avançada por ultrassom carotídeo aliada a estratégias de IA como forma de aprimorar a predição de eventos. Posto isso, esse enfoque não invasivo e baseado em imagem amplia o espectro de aplicabilidade da IA para além dos contextos agudos, incluindo o monitoramento longitudinal de pacientes em risco.

É possível identificar diferentes frentes de atuação da IA que, embora heterogêneas em seus métodos, apontam para um mesmo horizonte, como a ampliação da precisão clínica, reabilitação funcional e velocidade diagnóstica em contextos onde o tempo e a especificidade são determinantes. O estudo de Mouridsen, Thurner e Zaharchuk (2020) demonstra que a aplicação de redes neurais, quando integradas a dados clínicos e tomográficos, pode superar métodos tradicionais de previsão de prognóstico em AVC isquêmico. Ao combinarem uma CNN com uma rede neural *feed-forward* alimentada com variáveis clínicas como pressão arterial e escore NIHSS na admissão, os autores conseguiram alcançar uma acurácia de 71% na previsão de melhora clínica e 74% em desfechos funcionais favoráveis.

A performance superior das redes neurais em relação às ferramentas de escore tradicionais também é corroborada por Murray *et al.* (2020), que revisaram a aplicabilidade da IA no diagnóstico de AVC isquêmico e na detecção de oclusões de grandes vasos (LVOs). Nesse estudo, observou-se que modelos baseados em CNNs apresentaram sensibilidade de 85% na detecção de LVO, valor maior do que os 68% alcançados pelos métodos baseados em *Random Forest*.

No estudo clínico randomizado de Murakami *et al.* (2023), a ênfase está no diagnóstico e prognóstico para o campo da reabilitação neuromotora pós-AVC. A IA é empregada de forma distinta em um dispositivo robótico integrado à eletromiografia, com controle ativo do movimento dos dedos baseado em sinais musculares. Os resultados apontam que os pacientes que realizaram o treinamento



ativo com o robô apresentaram melhoras significativas na escala *Fugl-Meyer* (FMA) e no uso funcional da mão (MAL-14 AOU), além de redução da espasticidade medida pela escala de *Ashworth*. Assim, esse tipo de intervenção representa um passo importante, no sentido da personalização terapêutica e da potencialização da neuroplasticidade em estágios crônicos do AVC, com base em interação homem-máquina mediada por IA.

Percebe-se que, enquanto Mouridsen *et al.* (2020) e Murray *et al.* (2020) exploram aplicações diagnósticas e prognósticas em tempo agudo do AVC com destaque para a integração entre dados clínicos e tomográficos, a proposta de Murakami *et al.* (2020) avança para a etapa de reabilitação, onde a IA contribui de forma prática para a melhora funcional do paciente. Já o estudo de Otto (2024) aponta que a ecocardiografia, tradicionalmente dependente do conhecimento do examinador, pode ser significativamente melhorada com o uso de IA, sobretudo no contexto da função sistólica e diastólica, além da avaliação de valvulopatias.

A IA permite maior precisão e reprodutibilidade nos resultados ecocardiográficos, principalmente em contextos como o ultrassom à beira-leito (POCUS), cada vez mais frequente em ambientes de urgência e UTI. Contudo, o autor alerta para a necessidade de validação desses algoritmos em populações heterogêneas, ressaltando que o sucesso da integração da IA depende de cooperação entre desenvolvedores, cardiologistas e órgãos reguladores. Já Rondina e Nachev (2025) demonstram que, no campo da neurologia, sobretudo no diagnóstico de AVC, a IA baseada em visão computacional e redes neurais profundas vem ampliando consideravelmente a capacidade de reconhecimento de padrões em imagens complexas do tecido cerebral. Os autores Rondina e Nachev (2025) destacam que, embora os avanços sejam inegáveis, ainda existem desafios metodológicos para que esses sistemas sejam integrados com segurança à rotina clínica.

O estudo de Santana *et al.* (2025) oferece dados importantes sobre a performance de um algoritmo de IA aplicado ao eletrocardiograma na detecção de disfunção sistólica ventricular esquerda (DSVE). A amostra populacional de mais de 2.500 indivíduos do ELSA-Brasil permitiu uma avaliação diagnóstica precisa do algoritmo frente às alterações eletrocardiográficas maiores (AME). Os resultados são expressivos, sensibilidade de 69% e especificidade de 97,6%, com uma razão de verossimilhança positiva (RVP) de 27,6. Comparado aos índices das AME, o algoritmo superou largamente os métodos convencionais. O estudo propõe a IA como ferramenta de triagem eficiente para DSVE, com impacto na redução de custos e ampliação do rastreamento precoce, principalmente em contextos populacionais de alta demanda e escassez de cardiologistas.

Assim, nota-se que, a integração da inteligência artificial (IA) nas neurociências clínicas, principalmente no contexto do AVC vem ganhando atenção crescente devido à sua capacidade de acelerar e qualificar o processo diagnóstico. A revisão sistemática conduzida por Shlobin *et al.* (2022) evidencia esse cenário ao explorar o papel da IA na identificação de oclusões de grandes vasos (OGV).



O estudo aponta um número considerável de ferramentas já em uso para o reconhecimento automático de OGV em exames de imagem, demonstrando bons índices de sensibilidade e especificidade. Os autores reconhecem que a atuação da IA ainda encontra desafios quando o objetivo se expande para além do diagnóstico, como na predição de desfechos clínicos e na orientação terapêutica em tempo real. No mesmo sentido, a pesquisa de Sount *et al.* (2021) amplia essa discussão sobre as diversas frentes de atuação da IA no contexto do AVC agudo. Os autores descrevem a aplicação de redes neurais convolucionais (CNNs), que têm revolucionado a interpretação de imagens de tomografia e ressonância magnética.

Essas ferramentas têm demonstrado alta acurácia na detecção de áreas isquêmicas e hemorrágicas, como também capacidade de gerar resultados com rapidez compatível com a urgência que o manejo do AVC exige. Diferentemente da abordagem mais restrita de Shlobin *et al.* (2022), o estudo de Sount *et al.* (2021) destaca também o papel emergente da IA na estratificação de risco e na definição de condutas imediatas, como indicação de trombólise ou trombectomia, tornando-se importante no ambiente de emergência. Embora os avanços já observados sejam significativos, principalmente no reconhecimento de padrões em tempo hábil e com elevada acurácia, ainda persiste a necessidade de estudos adicionais que avaliem a aplicabilidade clínica em larga escala, a eficácia prognóstica e a integração segura desses sistemas aos fluxos assistenciais, sendo esta a implicação do estudo em sua fragilidade.

5 CONCLUSÃO

A IA tem se mostrado eficaz na identificação precoce de eventos cerebrovasculares, na previsão de prognósticos e na classificação de imagens com alta acurácia. Os estudos analisados demonstram que redes neurais, sobretudo as convolucionais, possuem capacidade de processamento que supera métodos tradicionais em termos de velocidade e precisão. Apesar dos avanços, é necessário reconhecer que a implementação dessas tecnologias enfrenta desafios importantes. A necessidade de validação em populações diversas, variabilidade dos equipamentos utilizados na prática clínica e a dependência de bancos de dados bem curados ainda representam barreiras para a adoção da IA em saúde a serem transpostas. Soma-se a isso a exigência de uma supervisão regulatória rigorosa, que garanta a segurança dos pacientes e a transparência dos processos automatizados de tomada de decisão.

Outro ponto que merece destaque é o papel do profissional de saúde diante dessa nova realidade. Destaca-se que a IA não substitui o julgamento clínico, mas o complementa, oferecendo subsídios que podem contribuir para decisões mais rápidas e assertivas. Desta forma médicos, residentes e estudantes necessitam de uma preparação formativa para desenvolver habilidades com essas ferramentas, entendendo suas potencialidades, limitações e implicações éticas. No caso específico do AVC, condição tempo-dependente e de elevada morbimortalidade, a implementação da



IA pode representar importante avanço entre a autonomia e a dependência funcional. A possibilidade de triagem mais rápida, identificação de oclusões de grandes vasos e avaliação prognóstica automatizada pode impactar diretamente o tempo porta-agulha e a seleção de terapias mais adequadas, inclusive em contextos onde especialistas não estão imediatamente disponíveis.



REFERÊNCIAS

ADAMOU, Antonis; BELTSIOS, Eleftherios T.; BANIA, Angelina; GKANA, Androniki; KASTRUP, Andreas; CHATZIOANNOU, Aquiles; POLITI, Maria; PAPANGIOTOGLOU, Panagiotis. Artificial intelligence-driven ASPECTS for the detection of early stroke changes in non-contrast CT: a systematic review and meta-analysis. **Journal of NeuroInterventional Surgery**, v. 15, n. e2, p. e298-e304, 2023.

AKAY, Ela Marie Z.; HILBERT, Adam; CARLISLE, Benjamin G.; MADAI, Vince I.; MUTKE, Matthias A.; FREY, Dietmar. Artificial intelligence for clinical decision support in acute ischemic stroke: a systematic review. **Stroke**, v. 54, n. 6, p. 1505-1516, 2023.

AL-MAINI, Mustafa; MAINDARKAR, Mahesh; KITAS, George D.; KHANNA, Narendra N.; MISRA, Durga Prasanna; JOHRI, Amer M.; MANTELLA, Laura; AGARWAL, Vikas; SHARMA, Aman; SINGH, Inder M.; TSOULFAS, George; LAIRD, John R.; FAA, Gavino; TEJI, Jagjit; TURK, Monika; VISKOVIC, Klaudija; RUZSA, Zoltan; MAVROGENI, Sophie; RATHORE, Vijay; MINER, Martin; KALRA, Manudeep K.; ISENOVIC, Esmá R.; SABA, Luca; FOU DA, Mostafa M.; SURI, Jasjit S. Artificial intelligence-based preventive, personalized and precision medicine for cardiovascular disease/stroke risk assessment in rheumatoid arthritis patients: a narrative review. **Rheumatology International**, v. 43, n. 11, p. 1965-1982, 2023.

BRASIL. Ministério da Saúde. **Acidente Vascular Cerebral (AVC)**. Brasília: Ministério da Saúde, 2023. Disponível em: <https://www.gov.br/saude/pt-br/assuntos/saude-de-a-a-z/a/acidente-vascular-cerebral-avc>. Acesso em: 10 de mai. 2025.

CELESTINO, Simone Almeida; BECHELI, Jakeline Marques; MARTINS, Ayk Helena Barbosa; SANTANA, Laura Machado de Araújo; OLIVEIRA, Nicole Rodrigues. Diagnóstico precoce de acidente vascular cerebral isquêmico: a contribuição da inteligência artificial na tomografia. **Revista Ibero-americana de Humanidades, Ciências e Educação**, v. 11, n. 4, p. 2321-2345, 2025.

COPPIETERS, Lays Katharina Assis; SILVA FILHO, Lázaro Freire; OLIVEIRA, Maria Clara Diniz de; SANTOS, Emanuelle de Souza; BESSA, Theolis Costa Barbosa; RANGEL, José Tadeu. Prevalência do acidente vascular cerebral não especificamente hemorrágico ou isquêmico no município de Salvador, Estado da Bahia, Brasil. **Research, Society and Development**, v. 13, n. 5, p. e11913545611-e11913545611, 2024.

GOULART, Thiago Oscar; CAMILO, Millene Rodrigues; PONTES NETO, Octávio Marques. Algoritmos de inteligência artificial para avaliação da doença cerebral de pequenos vasos e sua associação com desfechos clínicos em pacientes com AVC isquêmico submetidos à tromboectomia mecânica. 2024.

JALES, Davi Nogueira; SOUSA NETO, Domingos Lopes de; SILVA, Juliano Oliveira de Sousa; GONÇALVES, Ysa Bruna Araújo; BARROS, Nara Arcoverde; MOREIRA, Ravenyya Muara Oliveira Silveira; NUNES, Ananda Vale; NUNES, Maria Mariana Helena Paz Teixeira; SANTOS, Giselle Gomes; ANDRADE, Matheus de Pádua Macedo; ALMEIDA, Maria Clara Barbosa de; CARVALHO, Thais Vitoria Moura. Avanços no Diagnóstico e Tratamento do Acidente Vascular Cerebral na Urgência: Uma revisão da literatura. **Brazilian Journal of Implantology and Health Sciences**, v. 6, n. 12, p. 315-327, 2024.

JAMTHIKAR, Ankush D.; GUPTA, Deep; SABA, Luca; KHANNA, Narendra N.; VISKOVIC, Klaudija; MAVROGENI, Sophie; LAIRD, John R.; SATTAR, Naveed; MOHRI, Amer M.; PAREEK, Gyan; MINER, Martin; SFIKAKIS, Petros P.; PROTOGEROU, Athanasios; VISWANATHAN, Vijay; SHARMA, Aditya; KITAS, George D.; NICOLAIDES, Andrew;



KOLLURI, Raghu; SURI, Jasjit S. Artificial intelligence framework for predictive cardiovascular and stroke risk assessment models: A narrative review of integrated approaches using carotid ultrasound. **Computers in biology and medicine**, v. 126, p. 104043, 2020.

MACEDO, Ryan Rafael Barros de; FIUZA, Yuri Augusto Jesus; SCHMIDT, Julia Mayworm; VIEIRA, Carolina Sena; FULGUERA, Victoria Dianira Choque; SOUZA, Alex Sandro Correa de; GESSOLO, Jailson Pavin Sichieri; ALVES, Diego Alessandro de Oliveira; FERREIRA, Gledja Akythiara de Araújo; MEDEIROS, Sheylla Karine; VOSS, Gabriel de Castro; ANDRADE, João Pedro Carvalho de.. Tratamento do Acidente Vascular Cerebral Hemorrágico. **Brazilian Journal of Implantology and Health Sciences**, v. 7, n. 2, p. 2029-2037, 2025.

MENDONÇA, Kathlen Mayer Berger *et al.* Distribuição regional da morbimortalidade por acidente vascular cerebral isquêmico transitório e síndromes relacionadas no brasil: uma análise comparativa dos últimos 5 anos. **Cognitus Interdisciplinary Journal**, v. 2, n. 2, p. 449-460, 2025.

MOURIDSEN, Kim; THURNER, Patrick; ZAHARCHUK, Greg. Artificial intelligence applications in stroke. **Stroke**, v. 51, n. 8, p. 2573-2579, 2020.

MENDONÇA, Kathlen Mayer Berger; GOMES, Ana Carla Dias Botelho; NOGUEIRA, Ruy Faria Maziero Garcia; SILVA, Milena Roberta Freire da. New artificial intelligence-integrated electromyography-driven robot hand for upper extremity rehabilitation of patients with stroke: a randomized, controlled trial. **Neurorehabilitation and Neural Repair**, v. 37, n. 5, p. 298-306, 2023.

MURRAY, Nick M.; UNBERATH, Mathias; HAGER, Gregory D.; HUI, Ferdinand K. Artificial intelligence to diagnose ischemic stroke and identify large vessel occlusions: a systematic review. **Journal of neurointerventional surgery**, v. 12, n. 2, p. 156-164, 2020.

OLIVEIRA, Izabela Sena de; VUOLO, Catarina Andrade Gomes; PEREIRA, João Victor Quaresma; CRABI, Julia Faria; GENOVES, Letícia Pais dos Santos. Acidente Vascular Cerebral Isquêmico: mecanismos patofisiológicos, abordagens diagnósticas e terapêuticas, prognóstico e perspectivas futuras. **Brazilian Journal of Health Review**, v. 8, n. 3, p. e79517-e79517, 2025.

OTTO, Maria Estefânia Bosco. Inteligência Artificial em Ecocardiografia: o futuro do diagnóstico de precisão. **ABC., imagem cardiovasc**, p. e20240095-e20240095, 2024.

RONDINA, Jane; NACHEV, Parashkev. Artificial intelligence and stroke imaging. **Current Opinion in Neurology**, v. 38, n. 1, p. 40-46, 2025.

SÁ, Camila Tavares de; SAMPAIO, Camila Duarte; LACERDA, Yanna de Oliveira; LOPES, Maria Eduarda Pereira Soares. Manejo e prognóstico do Acidente Vascular Cerebral isquêmico de circulação posterior: uma revisão integrativa. **Brazilian Journal of Health Review**, v. 7, n. 5, p. e72904-e72904, 2024.

SANTANA JÚNIOR, Wilton Batista de; PINTO-FILHO, Marcelo M.; BARRETO, Sandhi Maria; FOPPA, Murilo; GIATTI, Luana; KHERA, Rohan; RIBEIRO, Antonio Luiz Pinho. Uso da inteligência artificial aplicada ao Eletrocardiograma para diagnóstico de Disfunção Sistólica Ventricular Esquerda. **Arquivos Brasileiros de Cardiologia**, v. 122, n. 4, p. e20240740, 2025.

SHLOBIN, Nathan A.; BAIG, Ammad A.; WAQAS, Muhammad; PATEL, Tatsat R.; DOSSANI, Rimal H.; WILSON, Megan; CAPPUZZO, Justin M.; SIDDIQUI, Adnan H.; TUTINO, Vincent M.; LEVY, Elad I. Artificial intelligence for large-vessel occlusion stroke: a systematic review. **World neurosurgery**, v. 159, p. 207-220. e1, 2022.



SILVA, Bruna Kushikawa; CARRO, Silvio Antonio; COSTA, Michael Gabarron. Redes Neurais Aplicadas na Investigação de AVC por Tomografia Computadorizada. In: **Colloquium Exactarum**. ISSN: 2178-8332. 2019. p. 53-64.

SOARES, Daniella Rocha; CORDEIRO, Iago Alvino; SOARES, Karoline Louise Rocha; ROCHA, Mateus Vital Silva; GOSCH, Alana Berti; MARTINS, Lucas Macedo; MARTINS, Vinícius Antônio da Silva; ESPÍNDOLA, Renata Serafim. Desafios e oportunidades para adesão a diretrizes de manejo do acidente vascular cerebral isquêmico. **Revista Neurociências**, v. 33, p. 1-23, 2025.

SOUN, J. E.; CHOW, D. S.; NAGAMINE, M.; TAKHTAWALA, R. S.; FILIPPI, C. G.; YU, W.; CHANG, P. D. Artificial intelligence and acute stroke imaging. **American Journal of Neuroradiology**, v. 42, n. 1, p. 2-11, 2021.

TRABALKOVÁ, Z.; ŠTEVÍK, M.; SÝKORA, J.; VORČÁK, M.; ZELENÁK, K. Využitie umelej inteligencie pri hodnotení obrazu CT u pacientov s CMP–aktuálne možnosti. **Česká a Slovenská Neurologie a Neurochirurgie**, v. 87, n. 1, 2024.

