ReGeo
ISSN: 2177-3246

URTICÁRIA CRÔNICA ESPONTÂNEA REFRATÁRIA: AVANÇOS IMUNOPATOGÊNICOS E NOVAS TERAPIAS-ALVO NA DERMATOLOGIA CONTEMPORÂNEA

CHRONIC SPONTANEOUS REFRACTORY URTICARIA: IMMUNOPATHOGENIC ADVANCES AND NEW TARGETED THERAPIES IN CONTEMPORARY DERMATOLOGY

URTICARIA CRÓNICA ESPONTÁNEA REFRACTARIA: AVANCES INMUNOPATOGÉNICOS Y NUEVAS TERAPIAS DIRIGIDAS EN DERMATOLOGÍA CONTEMPORÁNEA

https://doi.org/10.56238/revgeov17n9-003

Data de submissão: 01/08/2026 **Data de publicação:** 01/09/2026

Isadora Pereira E Ferreira
Médica
Instituição: Universidade de Uberaba (UNIUBE)
E-mail: isapeferreira@gmail.com

Gabriela Rodrigues da Cunha Borges
Médica
Instituição: Universidade de Uberaba (UNIUBE)
E-mail: gabrielaborges.uniube@gmail.com

Laura Prata Rodrigues da Cunha Resende
Médica
Instituição: Universidade de Uberaba (UNIUBE)
E-mail: lauraprata@hotmail.com

Sofia Goldbaum Calil Lopes
Médica
Instituição: Universidade de Marília (UNIMAR)
E-mail: sofiacalil@hotmail.com

Vitória Sapienza
Médica
Instituição: Universidade Anhembi Morumbi (UAM)
E-mail: vitoria.sapienza10@gmail.com

Maria Eduarda Andrade Cardoso
Graduanda em Medicina
Instituição: Universidade de Uberaba (UNIUBE)
E-mail: maduacardoso@gmail.com

Taciana Barcelos Zago
Graduanda em Medicina
Instituição: Universidade de Uberaba (UNIUBE)
E-mail: zagotaciana@hotmail.com

ReGeo
ISSN: 2177-3246

Paula Rodrigues Sivieri de Souza
Graduanda em Medicina
Instituição: Universidade de Uberaba (UNIUBE)
E-mail: paularsivieri@gmail.com

RESUMO
A urticária representa um processo inflamatório cutâneo de intensidade variada em que a degranulação mastocitária determina, primordialmente, um fenômeno de vasodilatação, aumento de permeabilidade capilar, edema da derme (urtica), acompanhada ou não pelo edema do subcutâneo e/ou submucosa (angioedema). Perante o exposto, quando a duração do quadro permanece por mais de seis semanas pode-se classificar como Urticária Crônica Espontânea (UCE). Este estudo teve como objetivo revisar os avanços na imunopatogênese da UCE e as principais terapias-alvo empregadas no manejo de casos refratários. Foi realizada uma revisão integrativa da literatura com base em artigos científicos recentes, diretrizes nacionais e internacionais e publicações dos Anais Brasileiros de Dermatologia. A UCE apresenta fisiopatologia complexa, envolvendo ativação de mastócitos e basófilos por mecanismos autoimunes, pseudoalérgicos e neuroimunes. Ferramentas como o UAS7 auxiliam na avaliação da atividade da doença, enquanto biomarcadores, como IgE total e D-dímero, demonstram potencial na estratificação clínica e na predição da resposta terapêutica. Os anti-histamínicos H1 de segunda geração permanecem como tratamento de primeira linha, sendo o omalizumabe a principal terapia-alvo para pacientes refratários, com outras opções, como ciclosporina e novos imunobiológicos, em casos selecionados. A compreensão dos mecanismos imunopatogênicos da UCE tem possibilitado uma abordagem terapêutica mais individualizada e eficaz.

Palavras-chave: Urticária Crônica Espontânea. Imunopatogênese. Mastócitos. Biomarcadores. Terapias-Alvo.

ABSTRACT
Urticaria represents a cutaneous inflammatory process of varying intensity in which mast cell degranulation primarily determines a phenomenon of vasodilation, increased capillary permeability, dermal edema (urticaria), accompanied or not by subcutaneous and/or submucosal edema (angioedema). Given the above, when the condition persists for more than six weeks, it can be classified as Chronic Spontaneous Urticaria (CSU). This study aimed to review advances in the immunopathogenesis of CSU and the main targeted therapies employed in the management of refractory cases. An integrative literature review was conducted based on recent scientific articles, national and international guidelines, and publications from the Brazilian Annals of Dermatology. CSU presents a complex pathophysiology, involving the activation of mast cells and basophils by autoimmune, pseudoallergic, and neuroimmune mechanisms. Tools such as UAS7 aid in assessing disease activity, while biomarkers, such as total IgE and D-dimer, demonstrate potential in clinical stratification and prediction of therapeutic response. Second-generation H1 antihistamines remain the first-line treatment, with omalizumab being the main targeted therapy for refractory patients, with other options, such as cyclosporine and new immunobiologics, in selected cases. Understanding the immunopathogenic mechanisms of CSU has enabled a more individualized and effective therapeutic approach.

Keywords: Chronic Spontaneous Urticaria. Immunopathogenesis. Mast Cells. Biomarkers. Targeted Therapies.

RESUMEN
La urticaria representa un proceso inflamatorio cutáneo de intensidad variable en el que la degranulación de los mastocitos determina principalmente un fenómeno de vasodilatación, aumento de la permeabilidad capilar y edema dérmico (urticaria), acompañado o no de edema subcutáneo y/o submucoso (angioedema). Dado lo anterior, cuando la afección persiste durante más de seis semanas, puede clasificarse como urticaria crónica espontánea (UCE). Este estudio tuvo como objetivo revisar los avances en la inmunopatogénesis de la UCE y las principales terapias dirigidas empleadas en el manejo de los casos refractarios. Se realizó una revisión integradora de la literatura basada en artículos científicos recientes, guías nacionales e internacionales y publicaciones de los Anales Brasileños de Dermatología. La UCE presenta una fisiopatología compleja, que involucra la activación de mastocitos y basófilos por mecanismos autoinmunes, pseudoalérgicos y neuroinmunes. Herramientas como UAS7 ayudan a evaluar la actividad de la enfermedad, mientras que biomarcadores, como la IgE total y el dímero D, demuestran potencial en la estratificación clínica y la predicción de la respuesta terapéutica. Los antihistamínicos H1 de segunda generación siguen siendo el tratamiento de primera línea, siendo el omalizumab la principal terapia dirigida para pacientes refractarios, con otras opciones, como la ciclosporina y los nuevos inmunobiológicos, en casos seleccionados. La comprensión de los mecanismos inmunopatogénicos de la urticaria crónica espontánea ha permitido un enfoque terapéutico más individualizado y eficaz.

Palabras clave: Urticaria Crónica Espontánea. Inmunopatogénesis. Mastocitos. Biomarcadores. Terapias Dirigidas.

1 INTRODUÇÃO

A urticária crônica espontânea (UCE) é uma doença inflamatória caracterizada pelo surgimento recorrente de lesões urticariformes, angioedema ou ambos, por período superior a seis semanas, promovendo importante impacto na qualidade de vida, no sono e na produtividade dos pacientes. Apesar de sua elevada prevalência, permanece frequentemente subdiagnosticada e subtratada, especialmente devido à heterogeneidade clínica e imunopatogênica da doença. Atualmente, reconhece-se que a UCE envolve mecanismos complexos de ativação mastocitária mediados por diferentes vias imunológicas e não imunológicas, incluindo fenômenos autoimunes relacionados às hipersensibilidades dos tipos I, II e III de Gell e Coombs, além de mecanismos pseudoalérgicos. Nos últimos anos, avanços na compreensão desses mecanismos permitiram maior estratificação clínica, identificação de possíveis biomarcadores de atividade e resposta terapêutica, bem como o desenvolvimento de terapias-alvo mais eficazes. Paralelamente, instrumentos padronizados como o UAS7 passaram a desempenhar papel fundamental na avaliação da atividade da doença e monitoramento terapêutico.

2 MÉTODOS

Foi realizada revisão integrativa da literatura baseada em artigos científicos recentes, diretrizes nacionais e internacionais e publicações dos Anais Brasileiros de Dermatologia relacionadas à urticária crônica espontânea. Foram analisados estudos sobre imunopatogênese, classificação clínica, instrumentos de avaliação da atividade da doença e terapias-alvo utilizadas no manejo da UCE.

3 DISCUSSÃO

A fisiopatologia da UCE envolve ativação inadequada de mastócitos e basófilos, com liberação de histamina, leucotrienos, prostaglandinas e citocinas pró-inflamatórias. A fisiopatologia autoimune da UCE envolve diferentes mecanismos de hipersensibilidade mediados pela ativação mastocitária. Na hipersensibilidade do tipo I, há participação de IgE, geralmente relacionada a urticárias de contato, alimentares ou medicamentosas, promovendo degranulação mastocitária e liberação de histamina. Já na hipersensibilidade do tipo II, considerada um dos principais mecanismos autoimunes da UCE, autoanticorpos IgG dirigidos contra a IgE ou contra o receptor de alta afinidade FcεRI presente na superfície dos mastócitos induzem ativação celular e perpetuação do processo inflamatório. Na hipersensibilidade do tipo III, imunocomplexos ativam a cascata do complemento, especialmente as frações C3a e C5a, que atuam sobre mastócitos e amplificam a resposta inflamatória, mecanismo associado principalmente a infecções, doenças autoimunes e vasculites urticariformes (Figura 3).

Além dos mecanismos autoimunes clássicos, parte dos casos de urticária pode ocorrer por mecanismos não imunológicos, denominados reações pseudoalérgicas, caracterizados pela degranulação mastocitária sem participação direta de IgE ou sensibilização imunológica prévia. Nesses casos, alimentos ricos em histamina, aditivos alimentares, álcool e determinados fármacos, como anti-inflamatórios não esteroidais, codeína e inibidores da enzima conversora de angiotensina, podem atuar diretamente sobre os mastócitos, desencadeando liberação de mediadores inflamatórios e exacerbação dos sintomas. Além disso, mediadores neuroimunes, receptores Toll-like, frações do complemento e citocinas parecem participar da amplificação da resposta inflamatória, contribuindo para a heterogeneidade clínica da doença.

O UAS7 consolidou-se como principal ferramenta para avaliação da atividade da doença e monitoramento terapêutico, permitindo classificação objetiva da gravidade clínica e resposta ao tratamento (Figura 1). A investigação laboratorial da UCE deve ser racional e guiada pela história clínica, incluindo principalmente hemograma completo, PCR/VHS, IgE total e avaliação tireoidiana, considerando a frequente associação com autoimunidade. Biomarcadores emergentes vêm sendo estudados como possíveis preditores de atividade da doença e resposta terapêutica. A elevação do D-dímero, embora inespecífica, tem sido associada à atividade inflamatória e à gravidade da UCE, refletindo possível participação da cascata de coagulação na fisiopatologia da doença.

No manejo terapêutico, os anti-histamínicos H1 de segunda geração permanecem como tratamento de primeira linha, podendo ter suas doses aumentadas em até quatro vezes nos casos refratários. Em pacientes sem controle adequado, o omalizumabe de 300mg a cada 4 semanas representa atualmente a principal terapia-alvo aprovada, demonstrando elevada eficácia e segurança por meio da redução dos níveis séricos de IgE livre e modulação da ativação mastocitária. Estudos recentes sugerem que níveis elevados de IgE total podem estar associados a melhor resposta terapêutica ao omalizumabe, reforçando o potencial papel de biomarcadores na individualização do tratamento. Casos refratários podem necessitar de aumento da dose para 450 a 600mg ou diminuição do intervalo das aplicações associado se necessário e com cautela corticóide via oral por 5 a 10 dias durante as crises. Se falha do tratamento, a ciclosporina 2 a 5 mg/kg/dia poderá ser introduzida especialmente em fenótipos autoimunes graves. Estudos recentes também investigam terapias biológicas emergentes, como o dupilumabe, ampliando perspectivas terapêuticas futuras (Figura 2).

A diferenciação entre urticária aguda, urticária crônica espontânea e vasculite urticariforme permanece essencial para adequada condução diagnóstica e terapêutica (Figura 5). Lesões persistentes por mais de 24 horas, associadas à dor residual, púrpura ou hiperpigmentação, devem levantar suspeita para vasculite urticariforme. O fluxograma diagnóstico auxilia na identificação das diferentes

apresentações clínicas e possíveis diagnósticos diferenciais relacionados à urticária e ao angioedema (Figura 4).

4 CONCLUSÕES

A urticária crônica espontânea representa doença inflamatória complexa, heterogênea e frequentemente incapacitante, com importante repercussão clínica e impacto significativo na qualidade de vida dos pacientes. A melhor compreensão de sua imunopatogênese, incluindo mecanismos autoimunes relacionados às hipersensibilidades dos tipos I, II e III, além de vias pseudoalérgicas e neuroimunes, permitiu avanços relevantes na estratificação clínica e no desenvolvimento de terapias-alvo mais eficazes. Biomarcadores como IgE total e D-dímero demonstram potencial utilidade na avaliação da atividade inflamatória, endotipagem e predição de resposta terapêutica, reforçando a tendência atual de individualização do manejo da doença. Nesse contexto, o uso sistematizado do UAS7 associado à abordagem terapêutica escalonada, incluindo anti-histamínicos, omalizumabe, ciclosporina e novos imunobiológicos, contribui para maior controle clínico, redução da refratariedade e melhora global da qualidade de vida dos pacientes com UCE.

REFERÊNCIAS

Zuberbier T, Abdul Latiff AH, Abuzakouk M, et al. The international EAACI/GA²LEN/EuroGuiDerm/APAAACI guideline for urticaria. Allergy. 2022;77(3):734-766.

Kolkhir P, Giménez-Arnau AM, Kulthanan K, et al. Urticaria. Nat Rev Dis Primers. 2022;8(1):61.

Criado PR, Criado RFJ, Maruta CW, Machado Filho CDS. Urticária. An Bras Dermatol. 2005;80(6):613-630.

Maurer M, Metz M, Bindslev-Jensen C, et al. Definition, aims, and implementation of GA²LEN urticaria centers of reference and excellence. Allergy. 2016;71(8):1210-1218.

Saini SS, Kaplan AP. Chronic spontaneous urticaria: the devil's itch. J Allergy Clin Immunol Pract. 2018;6(4):1097-1106.

Antia C, Baquerizo K, Korman A, et al. Urticaria: a comprehensive review. J Am Acad Dermatol. 2018;79(4):599-614.

Bernstein JA, Lang DM, Khan DA, et al. The diagnosis and management of acute and chronic urticaria. J Allergy Clin Immunol. 2014;133(5):1270-1277.

Schoepke N, Doumoulakis G, Maurer M. Biomarkers and clinical characteristics of autoimmune chronic spontaneous urticaria. Expert Rev Clin Immunol. 2020;16(4):375-385.

ANEXOS

Figura 1

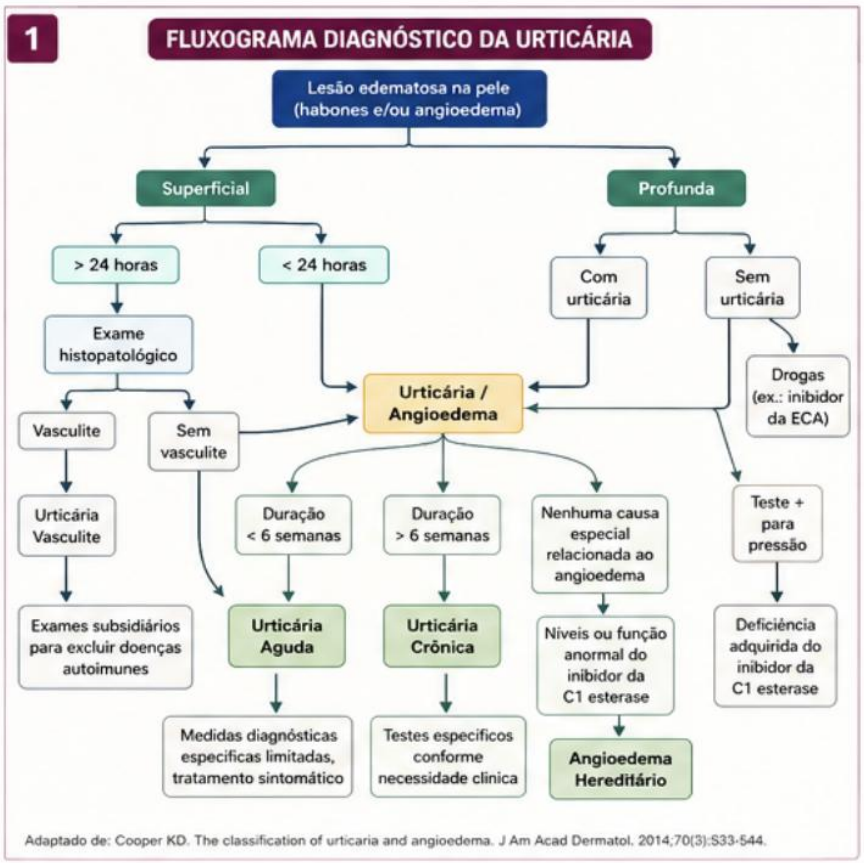

Fonte: Autores.

Figura 2

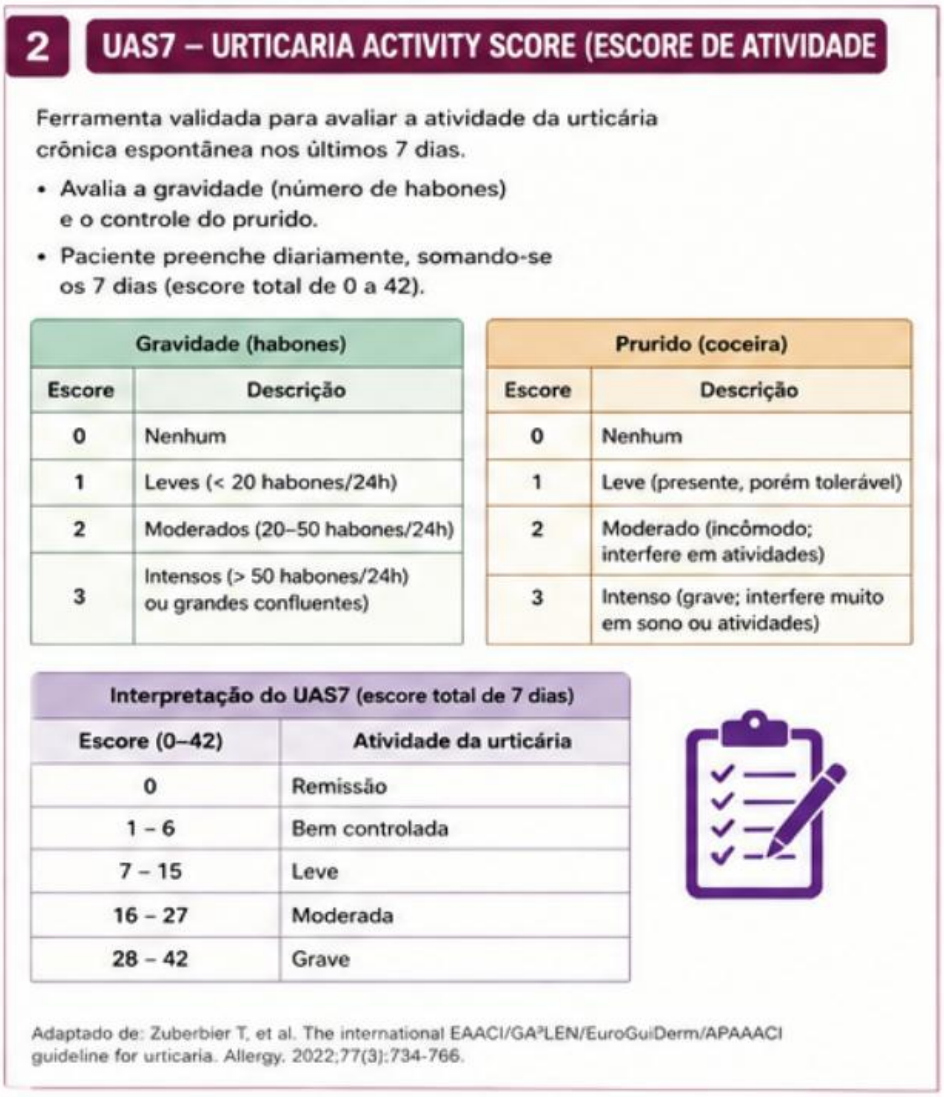

2 UAS7 – URTICARIA ACTIVITY SCORE (ESCORE DE ATIVIDADE

Ferramenta validada para avaliar a atividade da urticária crônica espontânea nos últimos 7 dias.

- Avalia a gravidade (número de habones) e o controle do prurido.
- Paciente preenche diariamente, somando-se os 7 dias (escore total de 0 a 42).

Gravidade (habones)	
Escore	Descrição
0	Nenhum
1	Leves (< 20 habones/24h)
2	Moderados (20–50 habones/24h)
3	Intensos (> 50 habones/24h) ou grandes confluentes)

Prurido (coceira)	
Escore	Descrição
0	Nenhum
1	Leve (presente, porém tolerável)
2	Moderado (incômodo; interfere em atividades)
3	Intenso (grave; interfere muito em sono ou atividades)

Interpretação do UAS7 (escore total de 7 dias)	
Escore (0–42)	Atividade da urticária
0	Remissão
1 – 6	Bem controlada
7 – 15	Leve
16 – 27	Moderada
28 – 42	Grave

Adaptado de: Zuberbier T, et al. The international EAACI/GA²LEN/EuroGuiDerm/APAAACI guideline for urticaria. Allergy. 2022;77(3):734-766.

Fonte: Autores.

Figura 3

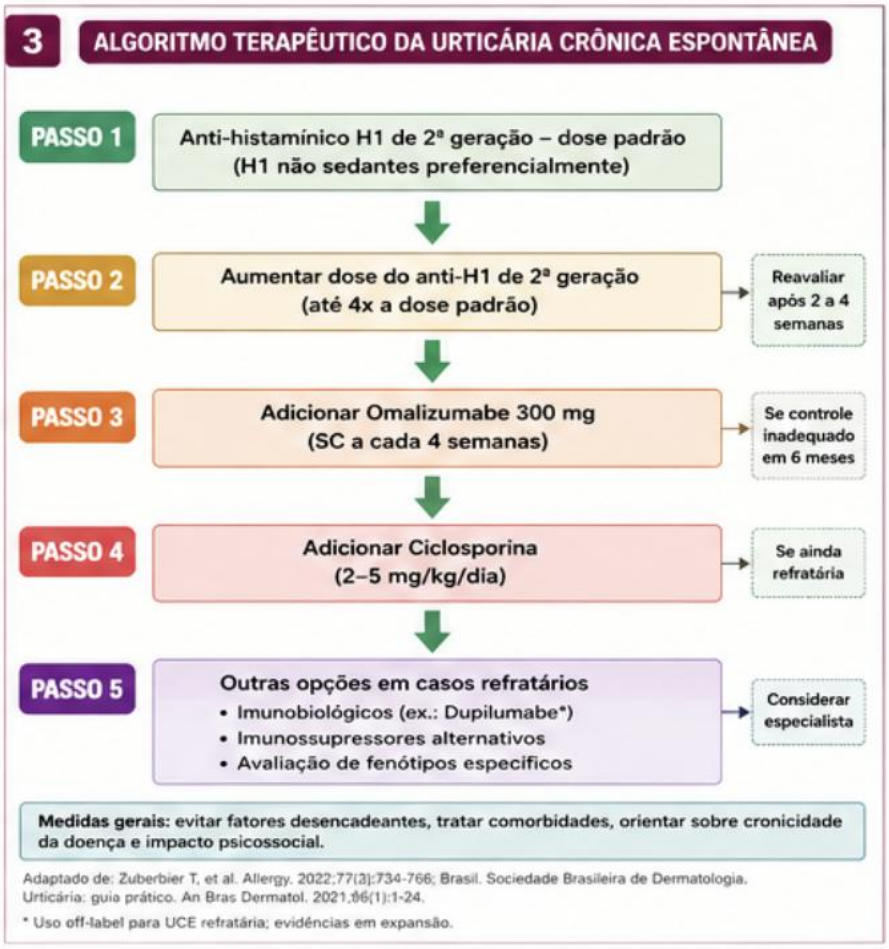

Fonte: Autores.

Figura 4

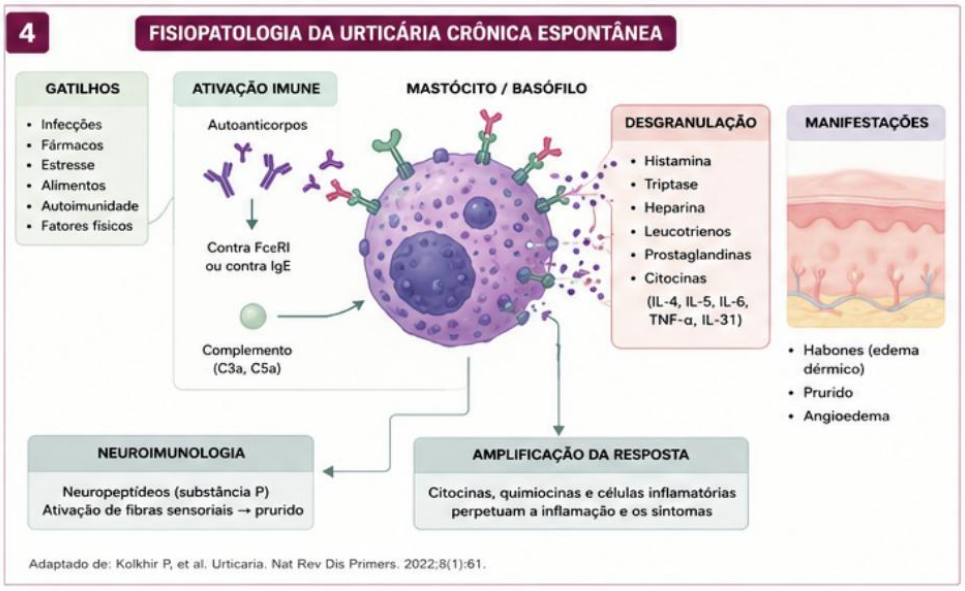

Fonte: Autores.

Figura 5

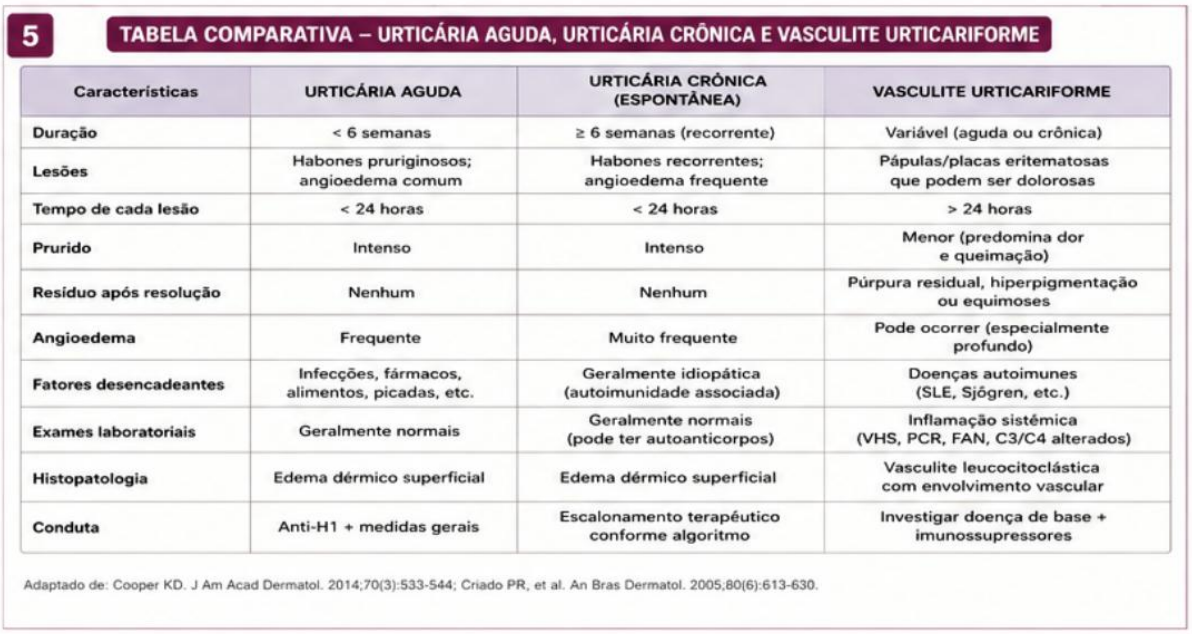

5 TABELA COMPARATIVA – URTICÁRIA AGUDA, URTICÁRIA CRÔNICA E VASCULITE URTICARIFORME

Características	URTICÁRIA AGUDA	URTICÁRIA CRÔNICA (ESPONTÂNEA)	VASCULITE URTICARIFORME
Duração	< 6 semanas	≥ 6 semanas (recorrente)	Variável (aguda ou crônica)
Lesões	Habones pruriginosos; angioedema comum	Habones recorrentes; angioedema frequente	Pápulas/placas eritematosas que podem ser dolorosas
Tempo de cada lesão	< 24 horas	< 24 horas	> 24 horas
Prurido	Intenso	Intenso	Menor (predomina dor e queimação)
Resíduo após resolução	Nenhum	Nenhum	Púrpura residual, hiperpigmentação ou equimoses
Angioedema	Frequente	Muito frequente	Pode ocorrer (especialmente profundo)
Fatores desencadeantes	Infecções, fármacos, alimentos, picadas, etc.	Geralmente idiopática (autoimunidade associada)	Doenças autoimunes (SLE, Sjögren, etc.)
Exames laboratoriais	Geralmente normais	Geralmente normais (pode ter autoanticorpos)	Inflamação sistêmica (VHS, PCR, FAN, C3/C4 alterados)
Histopatologia	Edema dérmico superficial	Edema dérmico superficial	Vasculite leucocitoclástica com envolvimento vascular
Conduta	Anti-H1 + medidas gerais	Escalonamento terapêutico conforme algoritmo	Investigar doença de base + imunossupressores

Adaptado de: Cooper KD. J Am Acad Dermatol. 2014;70(3):533-544; Criado PR, et al. An Bras Dermatol. 2005;80(6):613-630.

Fonte: Autores.