ReGeo ISSN: 2177-3246

INSUCESSO ENDODÔNTICO DE PRÉ-MOLAR SUPERIOR DEVIDO A FALTA DE LOCALIZAÇÃO DA RAIZ DISTO-VESTIBULAR – RELATO DE CASO

ENDODONTIC FAILURE OF A MAXILLARY PREMOLAR DUE TO LACK OF LOCALIZATION OF THE DISTO-VESTIBULAR ROOT – CASE REPORT

FRACASO ENDODÓNTICO DE UN PREMOLAR SUPERIOR DEBIDO A LA FALTA DE LOCALIZACIÓN DE LA RAÍZ DISTO-VESTIBULAR – RELATO DE CASO

10.56238/revgeov17n6-123

Data de submissão: 11/05/2026 **Data de publicação:** 25/06/2026

Rosana Maria Coelho Travassos
Instituição: Universidade de Pernambuco
E-mail: rosana.travassos@upe.br
Orcid: https://orcid.org/0000-0003-4148-1288

Samuel Nogueira Lima
Instituição: Centro universitário Mário Jucá (UMJ)
Orcid: https://orcid.org/0000-0001-7152-9567

Victoria Caroline da Silva
Instituição: Centro Universitário Católica de Quixadá
E-mail: vicctoriacsilva@outlook.com
Orcid: https://orcid.org/0000-0002-7091-6749

Pedro Guimarães Sampaio Trajano dos Santos
Instituição: Faculdade de Odontologia do Recife
E-mail: pedroguimaraessampaio@gmail.com
Orcid: https://orcid.org/0009-0001-5720-603X

Verônica Maria de Sá Rodrigues
Doutora em Odontologia
Instituição: Universidade de Pernambuco, Brasil
E-mail: veronica.rodrigues@upe.br

Josué Alves
Instituição: Universidade de Pernambuco
E-mail: Josue.alves@upe.br
Orcid: https://orcid.org/0000-0002-1825-2260

Tereza Cristina Correia
Instituição: Universidade de Pernambuco
E-mail: tereza.correia@upe.br
Orcid: https://orcid.org/0000-0001-5461-6482

Andressa Cartaxo de Almeida
Doutora em Odontologia
Instituição: Universidade de Pernambuco
E-mail: andressa.cartaxo@upe.br

Vanessa Lessa Cavalcanti de Araújo
Doutora em Odontologia
Instituição: Universidade de Pernambuco
E-mail: vanessa.lessa@upe.br
Orcid: https://orcid.org/0000-0001-6356-1639

Priscila Prosini
Doutora em Odontologia
Instituição: Universidade de Pernambuco, Brasil
E-mail: priscila.prosini@upe.br

Adriane Tenório Dourado Chaves
Instituição: Universidade de Pernambuco
E-mail: adrianedourado@gmail.com
Orcid: https://orcid.org/0000-0003-4659-0117

RESUMO
O objetivo deste foi descrever um caso clínico de retratamento endodôntico em sessão única em dente com periodontite apical crônica. Paciente de 49 anos, relatou durante anamnese, dor à mastigação e à percussão vertical no primeiro pré-molar superior direito. Radiograficamente, observou-se presença de material obturador e raiz disto-vestibular não localizada pelo profissional que realizou a terapia, bem como, radiotransparência óssea periapical difusa. Após anestesia, removeu-se a guta percha com Lima Reciprocante Solla Files Collors #R25. A odontometria eletrônica foraminal, foi realizada com o localizador Root Zx Mini Apex Locator. O repreparo realizado com Reciprocante Solla Files Collors R#40. A obturação do sistema de canais radiculares foi realizada pela técnica do cone único associado ao cimento Bio-C Sealer. Conclui-se que o sucesso do retratamento endodôntico conservador foi alcançado, uma vez que se localizou a terceira raiz, determinando o preparo e obturação do canal radicular dentro das normas técnicas.

Palavras-chave: Periodontite Apical Crônica. Retratamento de Canal Radicular. Obturação do Canal.

ABSTRACT
The aim of this study was to describe a clinical case of single-session endodontic retreatment in a tooth with chronic apical periodontitis. A 49-year-old patient reported, during anamnesis, pain on chewing and vertical percussion in the right maxillary first premolar. Radiographically, the presence of obturation material and a disto-vestibular root not located by the professional who performed the therapy were observed, as well as diffuse periapical bone radiolucency. After anesthesia, the gutta-percha was removed with a Solla Files Collors #R25 Reciprocating File. Foraminal electronic odontometry was performed with the Root Zx Mini Apex Locator. Re-preparation was performed with a Solla Files Collors R#40 Reciprocating File. The obturation of the root canal system was performed using the single cone technique associated with Bio-C Sealer cement. It is concluded that the success of the conservative endodontic retreatment was achieved, since the third root was located, determining the preparation and obturation of the root canal within the technical standards.

Keywords: Chronic Apical Periodontitis. Root Canal Retreatment. Canal Obturation.

RESUMEN
El objetivo de este estudio fue describir un caso clínico de retratamiento endodóntico en sesión única en un diente con periodontitis apical crónica. Paciente de 49 años, relató durante la anamnesis, dolor a la masticación y a la percusión vertical en el primer premolar superior derecho. Radiográficamente, se observó la presencia de material obturador y una raíz disto-vestibular no localizada por el profesional que realizó la terapia, así como radiotransparencia ósea periapical difusa. Tras la anestesia, se removió la gutapercha con Lima Reciprocante Solla Files Collors #R25. La odontometría electrónica foraminal fue realizada con el localizador Root Zx Mini Apex Locator. El repreparado fue realizado con Reciprocante Solla Files Collors R#40. La obturación del sistema de canales radiculares fue realizada por la técnica del cono único asociado al cemento Bio-C Sealer. Se concluye que el éxito del retratamiento endodóntico conservador fue alcanzado, una vez que se localizó la tercera raíz, determinando la preparación y obturación del canal radicular dentro de las normas técnicas.

Palabras clave: Periodontitis Apical Crónica. Retratamiento de Canal Radicular. Obturación del Canal.

1 INTRODUÇÃO

O retratamento endodôntico convencional é uma forma de manipulação endodôntica que tem funções de solubilizar e retirar material de preenchimento, desinfetar e remodelar os canais e colocar uma nova obturação endodôntica no espaço criado. É frequente a procura de pacientes por retratamento endodôntico nos consultórios dentários. Diante do fracasso do retratamento convencional, a cirurgia periapical é a modalidade cirúrgica indicada com finalidade de remoção do agente etiológico da região perirradicular com doença periapical. No entanto, o profissional dentista precisa realizar um bom exame clínico e radiográfico para seleção de casos aptos ao retratamento endodôntico Apesar de o retratamento endodôntico convencional ser um procedimento oneroso, há uma grande previsibilidade de sucesso endodôntico, exceto em casos de lesões perirradiculares persistentes. Com o advento da modernidade, houve um aperfeiçoamento nos instrumentos endodônticos rotatórios para uso exclusivo durante o retratamento. Pode-se concluir que nenhuma técnica empregada durante a desobturação dos condutos foi eficiente em remover completamente a guta-percha. (Pereira, 2022).

O acesso e uma anatomia complexa que torna mais complicada a identificação e preparação dos canais radiculares, os dentes posteriores tem desafiado a realização de tratamentos endodônticos e, portanto, tornando-se objeto de diversos estudos que buscam apresentar os resultados de casos clínicos utilizando sistemas de instrumentação disponíveis para preparação, limpeza, modelagem e restauração de canais em dentes molares e pré-molares (Herrera Gerrero at al, 2023).

O sucesso do tratamento endodôntico depende de muitos desafios. A complexidade anatômica dos canais radiculares é uma condição limitante na instrumentação, e impõe ao operador a necessidade de realizar diferentes manobras para conseguir alcançá-la. Diante desta situação o desenvolvimento de sistemas mecanizados que utilizam instrumentos de níquel-titânio com movimentos rotatórios e/ou reciprocantes proporciona uma maior segurança ao preparo do canal radicular, tem apresentado diversas vantagens, como o aumento da solução irrigadora ao nível apical, maior eliminação de restos e tecido, redução das áreas não instrumentadas do canal radicular, redução de microrganismos possibilitando então uma melhor obturação (Tenuta, 2024).

A Endodontia assim como as demais áreas da Odontologia está em permanente evolução exigindo por parte de alunos de graduação e profissionais atualização constante que inclui estudo aprofundado e treinamento para se adaptar às novidades disponíveis no mercado. O preparo do canal radicular, em decorrência do aperfeiçoamento das ligas envolvidas no processo de fabricação dos instrumentos endodônticos, sofreu expressivas mudanças nas últimas décadas, alterando consideravelmente o modo como se atua no endodonto. As ligas de memória controlada (CM controlled memory) fazem parte dessa nova geração de instrumentos de NiTi representando um enorme

salto evolutivo modificando significativamente a abordagem e condução da técnica. Sua elevada flexibilidade e o tratamento térmico e superficial recebido durante sua fabricação têm demonstrado performance clínica segura. (Boonchoo *et al.* 2020).

Logo, o objetivo deste estudo foi o de descrever o insucesso endodôntico de pré-molar superior devido à falta de localização da raiz disto-vestibular, utilizando-se o sistema Solla reciprocante e a obturação do sistema de canais radiculares pela técnica do cone único.

2 RELATO DO CASO

Paciente de 49 anos, relatou durante anamnese, dor à mastigação e à percussão vertical no primeiro pré-molar superior direito. Radiograficamente, observou-se presença de material obturador e raiz disto-vestibular não localizada pelo profissional que realizou a terapia, bem como, radiotransparência óssea periapical difusa. (Figura1).

Figura 1. Raiz disto-vestibular não localizada e lesão periapical



Fonte: Autores.

Após anestesia, realizou-se a abertura coronária com a finalidade de expor o material obturador. Removeu-se a guta percha com Lima Reciprocante Solla Files Collors #R25. A odontometria eletrônica foraminal, foi realizada com o localizador Root Zx Mini Apex Locator (J. Morita Corp., EUA). A substância irrigadora empregada foi a Clorexidina gel 2%. O repreparo realizado com Reciprocante Solla Files Collors R#40. A obturação do sistema de canais radiculares foi realizada pela

técnica do cone único associado ao cimento Bio-C Sealer. (Figura 2). Existiu extravasamento do cimento obturador.

Figura 2. Obturação do sistema de canais radiculares.

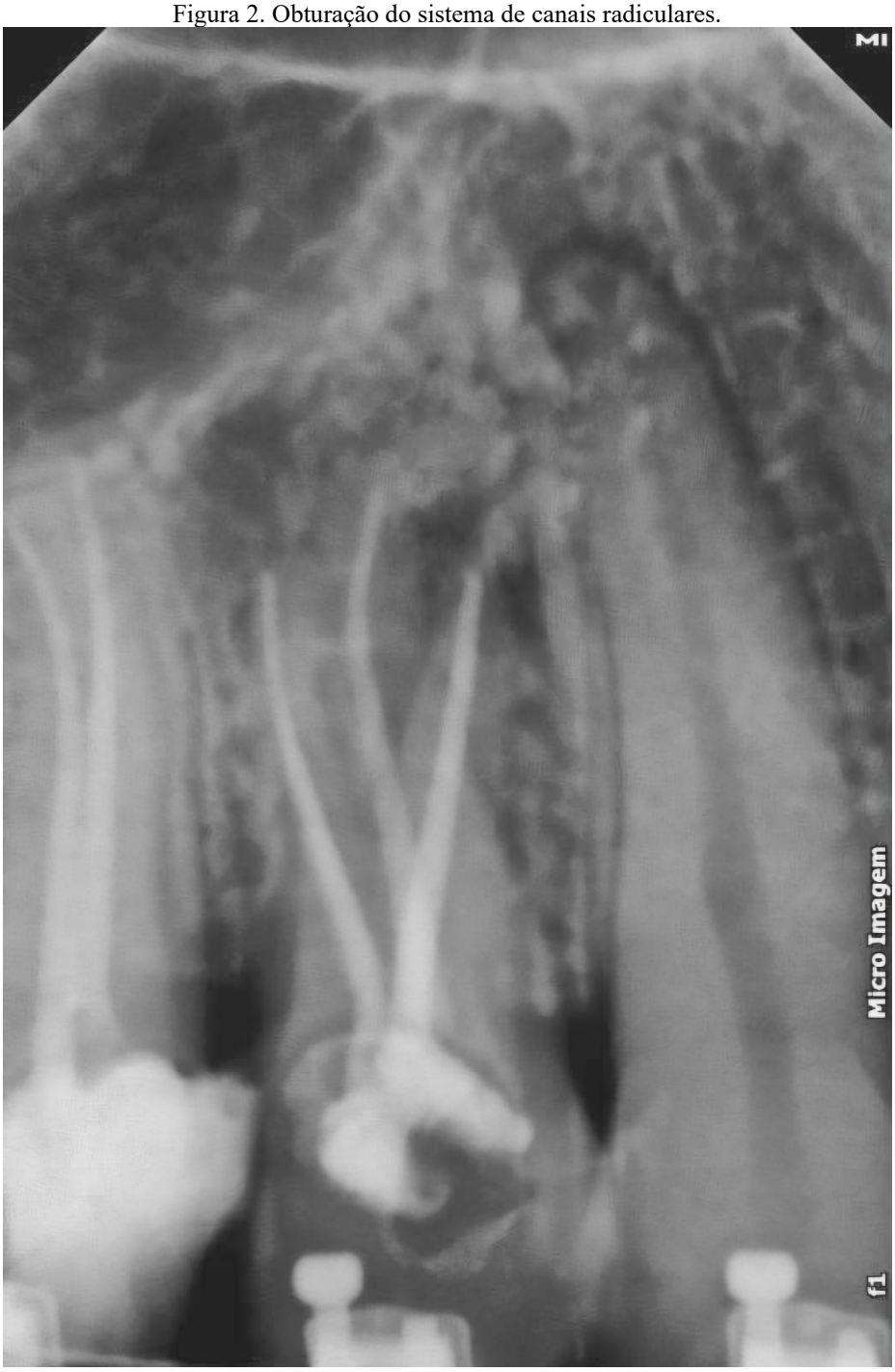

Fonte: Autores.

3 DISCUSSÃO

A periodontite apical é uma das doenças orais que se desenvolve a partir da falha do tratamento endodôntico adequado pode ocorrer devido a infecção bacteriana que se manifesta como consequência de uma insuficiente limpeza, instrumentação e obturação. Dessa forma, a subsistência das colonizações bacterianas no interior do sistema de canais radiculares, após a finalização do tratamento endodôntico, é uma das principais causas do insucesso endodôntico (Loyola Cano, 2021).

O retratamento endodôntico tem como objetivo a remoção de todo o material obturador previamente existente e uma efetiva reinstrumentação das paredes dentinárias do canal radicular, para a obtenção de uma forma adequada (limpeza e modelagem) que favoreça a nova obturação. Após o esvaziamento e a determinação do comprimento de trabalho e de patência, inicia-se a instrumentação dos canais radiculares. Todavia, o esvaziamento e a reinstrumentação, na maioria das vezes, são realizados concomitantemente. Clinicamente, a reinstrumentação é considerada completa quando não houver mais evidência de guta-percha ou selador no instrumento endodôntico, as raspas de dentina excisadas forem de coloração clara e o canal radicular, por meio da sensibilidade tátil, apresentar paredes lisas e, imaginariamente, uma forma adequada que permita sua posterior obturação de maneira efetiva. Em busca desses fundamentos, várias manobras têm sido sugeridas: manuais e especiais; ultrassônicas e acionadas a motor, com instrumentos de conicidades variáveis. (Travassos *et al.* 2024).

Um dos aspectos críticos do retratamento endodôntico que pode influenciar diretamente o sucesso do procedimento, é a quantidade de guta-percha e cimento endodôntico presente nos canais radiculares. Remover uma quantidade substancial desse material é essencial para facilitar a subsequente limpeza minuciosa, remodelagem precisa e a reobturação adequada do canal. Em um campo dinâmico como a endodontia, onde a pesquisa e as inovações continuam a moldar as práticas clínicas, a dedicação em aprimorar as abordagens de retratamento é crucial para atingir os melhores desfechos para os pacientes. A convergência de conhecimento, tecnologia e experiência clínica é o caminho para enfrentar os desafios inerentes ao retratamento endodôntico. (Travassos *et al*, 2023).

As causas do insucesso no tratamento endodôntico são variadas e podem ser agrupadas em falhas técnicas e fatores microbianos. As falhas técnicas incluem a inadequação na obturação dos canais radiculares ou a incapacidade de abordar todas as vias de infecção, enquanto os fatores microbianos estão relacionados à persistência de infecções na região apical do canal radicular, o que pode resultar em um processo inflamatório crônico (Vieira, 2022). Corroborando com esses achados, (Bronzato *et al.* 2021) constataram que uma série de fatores pode colaborar com a falha do tratamento endodôntico, evidenciando: instrumentação inadequada, acidentes e complicações ocorridas durante o

tratamento, presença de biofilme bacteriano, obturação e selamento inadequado dos sistemas de canais radiculares, uso de materiais irritantes aos tecidos periapicais e restaurações coronárias deficientes.

O retratamento endodôntico convencional é uma forma de manipulação endodôntica que tem funções de solubilizar e retirar material de preenchimento, desinfetar e remodelar os canais e colocar uma nova obturação endodôntica no espaço criado. É frequente a procura de pacientes por retratamento endodôntico nos consultórios dentários. Diante do fracasso do retratamento convencional, a cirurgia periapical é a modalidade cirúrgica indicada com finalidade de remoção do agente etiológico da região perirradicular com doença periapical. No entanto, o profissional dentista precisa realizar um bom exame clínico e radiográfico para seleção de casos aptos ao retratamento endodôntico Apesar de o retratamento endodôntico convencional ser um procedimento oneroso, há uma grande previsibilidade de sucesso endodôntico, exceto em casos de lesões perirradiculares persistentes. Com o advento da modernidade, houve um aperfeiçoamento nos instrumentos endodônticos rotatórios para uso exclusivo durante o retratamento. Pode-se concluir que nenhuma técnica empregada durante a desobturação dos condutos foi eficiente em remover completamente a guta-percha. (Pereira, 2022).

A obturação adequada do canal, tem um impacto profundo na eficácia da terapia endodôntica. Essa obturação deve ser realizada de forma precisa, de modo a vedar hermeticamente o canal radicular, impedindo a entrada de microrganismos. No entanto, sua importância vai além disso. Uma obturação adequada também é capaz de promover um ambiente propício para o reparo tecidual na região periapical, permitindo que os tecidos se restauram naturalmente e evitando a recorrência de infecções (Travassos *et al.*, 2023). Como relatado no caso presente, o retratamento endodôntico convencional foi bem-sucedido e suficiente para eliminar os processos infecciosos do sistema de canais radiculares, permitindo uma neoformação óssea periapical, por meio de uma limpeza e desinfecção eficaz, e obturação com bom selamento apical. Além disso, é de extrema importância a proservação do paciente visando avaliar a evolução do processo de regressão da lesão periapical para o estabelecimento do sucesso do tratamento endodôntico. A partir do acompanhamento clínico e radiográfico, constatou-se remissão da lesão e sucesso no tratamento endodôntico (Alves, 2024).

4 CONCLUSÃO

Conclui-se que o sucesso do retratamento endodôntico conservador foi alcançado, uma vez que se localizou a terceira raiz, determinando o preparo e obturação do canal radicular dentro das normas técnicas.

REFERÊNCIAS

ALVES, W. C. Tratamento endodôntico de lesão periapical extensa: um relato de caso. Facsete, acesso em: 3 ago. 2024.

BOONCHOO K, LEELATAWEEWUD P, YANPISET K, JIRARATTANASOPHA V. Simplify ulpectomy in primary molars with a single-file reciprocating system: a randomized controlled clinical trial. Clin Oral Investig. 2020; 24(8):2683-2689.

BRONZATO *et al.* Bactérias e fatores de virulência em lesões periapicais associadas a dentes após tratamento de canal primário e secundário. International Endodontic Journal, v. 54, n. 5, p. 660–671, 2021.

DE OLIVEIRA CLARO, Juliana Sanches Guedes *et al.* Retratamento endodôntico seletivo de molar inferior com periodontite apical–relato de caso. Research, Society and Development, v. 11, n. 1, p. e46411125211e46411125211, 2022.

GONÇALVES, F.N.R. *et al.* Tratamento endodôntico em dentes com abcesso dentoalveolar: Um relato de caso. Revista CPAQV – Centro de Pesquisas Avançadas em Qualidade de Vida, v. 16, n. 1, 2024.

HERRERA GUERRERO, E. L. *et al.* Análise da prática endodôntica realizada em clínicas odontológicas em uma cidade do Sul do Brasil. Rev Odontol UNESP. 2023.

LOYOLA CANO, Milagros Judith. Título: Retratamento endodontico. p.30: il.; 30 cm. Bauru, 2021.

PEREIRA, L.A. Retratamento Endodôntico: uma revisão de literatura dos últimos 18 ano. e-Acadêmica, v. 3, n. 1, e123197, 2022.

SHAIBAN, AMAL SAEED. Healing of Large through-and-through Periapical Lesion 24 Managed by Non-Surgical Endodontic Treatment. Journal of Health Sciences. v.8, n.2, p 146-48, 2023.

TENUTA, M.C.M. Hibridização de sistemas de instrumentação endodôntica: Relato de caso, facsete, accessed November 5, 2024.

TRAVASSOS *et al.* Retratamento endodôntico com Prodesign Logic RT. Brazilian Journal of Implantology and Health Sciences, v. 5, n. 4, p. 2393-2408, 2023.

TRAVASSOS, R. M. C. *et al.* Análise de regressão da lesão periapical: relato de caso clínico. Research, Society and Development, v. 10, n. 12, 2021.

TRAVASSOS, R.M.C. *et al.* Retratamento endodôntico de molar inferior portador de radiotransparência óssea periapical difusa em sessão única. REVISTA ARACÊ, v. 6, n. 2, p. 3046-3055, 2024.

VIEIRA, A. L. Percepção dos graduandos em odontologia da unisul sobre as dificuldades relacionadas ao tratamento endodôntico. Trabalho de Conclusão de Curso (Bacharel em Cirurgião Dentista) – Universidade do Sul de Santa Catarina, Palhoça-SC, 2022.