ReGeo ISSN: 2177-3246

O LEGADO RENASCENTISTA NO CONTORNO CORPORAL MODERNO: ANATOMIA ARTÍSTICA, LUZ E SOMBRA E LIPOESCULTURA DE ALTA DEFINIÇÃO

THE RENAISSANCE LEGACY IN MODERN BODY CONTOURING: ARTISTIC ANATOMY, LIGHT AND SHADOW, AND HIGH-DEFINITION LIPOSCULPTURE

EL LEGADO DEL RENACIMIENTO EN EL CONTORNO CORPORAL MODERNO: ANATOMÍA ARTÍSTICA, LUZ Y SOMBRA, Y LIPOESCULTURA DE ALTA DEFINICIÓN

https://doi.org/10.56238/revgeov17n9-109

Data de submissão: 16/08/2026 **Data de publicação:** 16/09/2026

José Dalvo Maia Neto
Cirurgião Plástico
Endereço: Fortaleza, Ceará, Brasil

Isaac Rocha Furtado
Cirurgião e Artista Plástico
Endereço: Fortaleza, Ceará, Brasil

RESUMO

Objetivo: Discutir criticamente a herança conceitual do Renascimento italiano no contorno corporal contemporâneo e situar a lipoescultura de alta definição (Lipo HD) e a nomenclatura comercial "Lipo Ultra HD" no seu contexto de evidência, apresentando, com limites explícitos, a proposta conceitual autoral denominada "Bumbum 4D". Métodos: Revisão narrativa crítica, não sistemática, de literatura indexada, consensos, diretrizes de segurança, fontes editoriais oficiais e fontes acadêmicas de história da arte, com síntese temática e distinção entre evidência clínica e comentário histórico-conceitual. Resultados: Princípios renascentistas — anatomia observacional, proporção, *chiaroscuro*, *sfumato*, *stiacciato* e perspectiva — oferecem analogia heurística para o planejamento de superfícies, mas não substituem evidência clínica. A Lipo HD é sustentada por séries de casos (nível IV), com satisfação em torno de 92,6% e complicações maiores de 0,2% em revisão sistemática de 6.964 pacientes [4]. "Lipo Ultra HD" carece de definição científica consensual e frequentemente é termo mercadológico. Conclusão: A analogia artística é fértil como quadro conceitual, porém a segurança do paciente exige adesão a diretrizes, seleção criteriosa e validação prospectiva de qualquer proposta autoral, incluindo o "Bumbum 4D".

Palavras-chave: Lipectomia. Contorno Corporal. Estética. Nádegas. Arte.

ABSTRACT

Objective: To critically discuss the conceptual legacy of the Italian Renaissance in contemporary body contouring and to position high-definition liposculpture (HD Lipo) and the commercial term "Ultra HD Lipo" within their evidentiary context, presenting, with explicit limits, the author's conceptual proposal termed "Bumbum 4D". Methods: Critical, non-systematic narrative review of indexed literature, consensus statements, safety guidelines, official editorial sources, and scholarly art-history references, with thematic synthesis distinguishing clinical evidence from historical-conceptual commentary. Results: Renaissance principles — observational anatomy, proportion, *chiaroscuro*, *sfumato*, *stiacciato*, and perspective — provide a heuristic analogy for surface planning but do not replace clinical evidence. HD Lipo is supported by case series (level IV), with satisfaction near 92.6% and a major complication rate of 0.2% in a systematic review of 6,964 patients [4]. "Ultra HD Lipo" lacks consensual scientific definition and is frequently a marketing label. Conclusion: The artistic

analogy is a fertile conceptual framework, yet patient safety demands adherence to guidelines, careful selection, and prospective validation of any author-proposed technique, including “Bumbum 4D”.

Keywords: Lipectomy. Body Contouring. Esthetics. Buttocks. Art.

RESUMEN

Objetivo: Analizar críticamente el legado conceptual del Renacimiento italiano en el contorno corporal contemporáneo y situar la lipoescultura de alta definición (HD Lipo) y la denominación comercial “Ultra HD Lipo” dentro de su contexto de evidencia, presentando, con limitaciones explícitas, la propuesta conceptual del autor denominada “Glúteos 4D”. Métodos: Revisión narrativa crítica y no sistemática de la literatura indexada, declaraciones de consenso, guías de seguridad, fuentes editoriales oficiales y fuentes académicas sobre historia del arte, con síntesis temática y distinción entre evidencia clínica y comentarios histórico-conceptuales. Resultados: Los principios renacentistas —anatomía observacional, proporción, claroscuro, sfumato, stiacciato y perspectiva— ofrecen una analogía heurística para la planificación de superficies, pero no reemplazan la evidencia clínica. La HD Lipo está respaldada por series de casos (nivel IV), con una satisfacción cercana al 92,6 % y complicaciones mayores del 0,2 % en una revisión sistemática de 6964 pacientes [4]. El término “Lipo Ultra HD” carece de una definición científica consensuada y suele utilizarse como estrategia de marketing. Conclusión: La analogía artística resulta útil como marco conceptual, pero la seguridad del paciente exige el cumplimiento de las directrices, una selección cuidadosa y la validación prospectiva de cualquier propuesta, incluyendo “Glúteos 4D”.

Palabras clave: Lipectomía. Contorno Corporal. Estética. Glúteos. Arte.

1 INTRODUÇÃO

O período do Renascimento italiano reconfigurou a compreensão da forma humana ao deslocar a representação do corpo de uma estrutura simbólica e estilizada, própria da tradição medieval, para uma abordagem observacional, dissecativa e mensurável [5, 6]. Impulsionados pelo humanismo e pela investigação científica, artistas como Leonardo da Vinci, Michelangelo e Albrecht Dürer trataram a anatomia humana como pilar fundamental de seu ofício, associando a dissecção de cadáveres, a geometria e o domínio da luz e da sombra [5, 7]. Essa síntese entre arte e ciência produziu um vocabulário visual — proporção, volume, profundidade — que reverbera na prática cirúrgica estética contemporânea [8, 9].

O cirurgião plástico moderno frequentemente é descrito, em textos conceituais e comentários históricos, como herdeiro dessa tradição, na medida em que planeja superfícies corporais atendendo a relações de proporção e simetria, bem como à interação entre luz e sombra [8, 10]. É importante, entretanto, distinguir a fertilidade heurística dessa analogia da exigência de evidência clínica: a inspiração artística orienta o olhar e o planejamento, mas não valida, por si só, resultados, indicações ou a segurança de procedimentos [11].

Nas últimas duas décadas, a lipoaspiração evoluiu de um procedimento voltado à redução volumétrica de gordura para técnicas de escultura de superfície, culminando na lipoescultura de alta definição (Lipo HD), que trata camadas adiposas superficiais e profundas para acentuar a anatomia muscular subjacente [4, 12]. Termos como “Lipo Ultra HD” e “4D”, por outro lado, circulam sobretudo em contextos promocionais e carecem de definição científica consensual [13, 14].

O objetivo deste artigo é triplo: (1) revisar criticamente o legado conceitual renascentista aplicável ao contorno corporal; (2) situar Lipo HD e “Lipo Ultra HD” no seu contexto de evidência e de nomenclatura; e (3) apresentar, de modo transparente e com limites explícitos, a proposta conceitual autoral denominada “Bumbum 4D”, enfatizando que se trata de uma ideia técnica do autor que demanda validação prospectiva, aprovação ética quando aplicável, consentimento informado e estudos de segurança antes de qualquer difusão como prática recomendada.

2 METODOLOGIA DA REVISÃO NARRATIVA

Este trabalho é uma revisão narrativa crítica, de natureza não sistemática, complementada por uma proposta conceitual autoral. A revisão narrativa é adequada quando o objetivo é discutir amplamente um tema, oferecer fundamentação para pesquisas futuras e especular sobre novas intervenções, sendo conduzida tipicamente por especialistas e sem a obrigatoriedade de seguir um protocolo formal como o PRISMA [15]. Reconhece-se, como limitação intrínseca, que revisões

narrativas não são reprodutíveis do mesmo modo que revisões sistemáticas ou integrativas, podendo apresentar seleção subjetiva de estudos e viés [15]. Instrumentos como a escala SANRA existem para auxiliar a avaliação da qualidade dessas revisões [15].

2.1 FONTES, PERÍODO E ESTRATÉGIA

Foram consultadas bases e fontes de literatura biomédica (PubMed) e periódicos indexados, além de fontes editoriais oficiais — as normas da RBCP e as recomendações do ICMJE — e fontes acadêmicas de história da arte, incluindo materiais de museus e revisões acadêmicas [1, 2, 16]. A estratégia de busca combinou termos relativos a *high-definition liposuction*, *VASER*, *ultrasound-assisted liposuction*, *abdominal etching*, contorno corporal, proporção, *chiaroscuro*, além de termos de história da arte associados a Leonardo, Michelangelo, Donatello, Rafael, Dürer e Vesálio.

2.2 CRITÉRIOS DE SELEÇÃO E APRECIAÇÃO CRÍTICA

Privilegiaram-se estudos indexados, revisões, consensos, diretrizes de segurança e fontes acadêmicas de história da arte de boa qualidade. Foram deliberadamente evitadas fontes promocionais — sites comerciais, blogs, páginas de clínicas e enciclopédias colaborativas — mesmo quando presentes nos materiais de busca, por seu baixo valor probatório. Diferenciou-se explicitamente, em todo o texto, a evidência clínica (por exemplo, séries de casos e revisões sistemáticas) dos comentários conceituais e histórico-artísticos, que têm função ilustrativa e não probatória.

2.3 LIMITAÇÕES

Além das limitações inerentes ao desenho narrativo, a base de evidência sobre lipoescultura de alta definição é composta predominantemente por séries de casos (nível IV), com heterogeneidade dos relatos e ausência de desfechos padronizados relatados pelo paciente (PROMs), o que impede metanálises robustas [17, 18]. Assim, nenhuma conclusão deste artigo deve ser interpretada como recomendação clínica; a proposta conceitual autoral apresentada não foi testada em estudo prospectivo e não possui eficácia ou segurança comprovadas.

2.4 NOTA DE TRANSPARÊNCIA E PROVENIÊNCIA

Entre os documentos disponibilizados ao autor, um atestado médico de aptidão física, de caráter estritamente administrativo [19], não integra o corpus científico desta revisão, não sustentou qualquer conclusão e não forneceu dados clínicos; eventuais dados pessoais nele contidos não são reproduzidos. O esboço autoral que originou o eixo conceitual deste manuscrito [20], as diretrizes de estruturação da

comunicação científica no formato Vancouver [21] e um exemplo de publicação prévia do autor na RBCP, útil para calibrar o perfil editorial [22], foram utilizados conforme suas respectivas naturezas.

2.5 USO RESPONSÁVEL DE INTELIGÊNCIA ARTIFICIAL

Em conformidade com as orientações editoriais da RBCP e do ICMJE, ferramentas de inteligência artificial generativa não podem ser listadas como autoras, uma vez que não podem assumir responsabilidade pela exatidão e integridade do trabalho [1–3]. Eventual emprego de tais ferramentas na preparação do manuscrito deve ser declarado de forma transparente, com nome, versão e extensão de uso, nas seções de Métodos ou Agradecimentos, cabendo ao autor a responsabilidade integral pelo conteúdo final [1, 2]. Esta declaração deve ser validada e complementada pelo autor antes da submissão.

3 REVISÃO DE LITERATURA

3.1 ANATOMIA ARTÍSTICA COMO RAIZ COMUM

A anatomia artística nasce da convergência entre a observação empírica do corpo e a busca de sua representação verossímil. No Renascimento, artistas passaram a dissecar cadáveres para compreender a estrutura óssea e muscular subjacente, superando a estilização gótica e permitindo representar o corpo em poses dinâmicas que transmitiam, simultaneamente, potência física e complexidade emocional [5, 6]. A publicação de textos anatômicos, como os de Andreas Vesálio, forneceu aos artistas uma base de conhecimento compartilhada que aprimorou a acurácia de suas obras [23].

Essa raiz observacional é reivindicada, em textos conceituais, como antecedente do olhar do cirurgião plástico, que analisa relações de proporção, simetria e a interação entre luz e sombra ao planejar o contorno corporal [8, 10]. Contudo, parte da literatura adverte que o rótulo “artístico” não deve suplantar a mensuração científica rigorosa, sob risco de fragilizar a base probatória da especialidade [11].

3.2 CONTEXTO DE EVIDÊNCIA DA LIPOESCULTURA DE ALTA DEFINIÇÃO

A lipoescultura de alta definição (Lipo HD) é definida, na literatura, como técnica cirúrgica estética avançada que trata camadas adiposas superficiais e profundas para gerar um perfil anatômico desejável, ao mesmo tempo em que promove retração cutânea [4]. Diferentemente da lipoaspiração tradicional, orientada à redução volumétrica geral, a Lipo HD adota abordagem de escultura, explorando “espaços positivos” (onde se deseja volume muscular) e “espaços negativos” (onde a

gordura é seletivamente removida para criar profundidade e separação), acentuando referências anatômicas como a linha alba, a linha semilunar e as interseções tendíneas [4, 18].

A técnica evoluiu a partir da lipoaspiração superficial descrita por Illouz em 1983 e da ideia de *abdominal etching*, introduzida no início da década de 1990 por Mentz e colaboradores, que utilizavam lipoaspiração diferencial para detalhar a musculatura abdominal [4, 24, 25]. Ao longo do tempo, migrou de uma lipoaspiração diferencial simples para métodos sofisticados de escultura tridimensional, que frequentemente incorporam tecnologia e enxertia adiposa [24, 26], com uma tendência recente a abordagens de "definição dinâmica" que enfatizam precisão anatômica, artística e tecnológica [27].

Em termos de segurança e eficácia, uma revisão sistemática que analisou 21 estudos e 6.964 pacientes concluiu que a Lipo HD é procedimento seguro e eficaz, com taxa de satisfação de 92,6%, taxa de complicações maiores de 0,2% (13 casos, incluindo abscessos/infecções, hematomas e sepse) e taxa global de complicações de 14,4% [4, 17]. As complicações menores, presentes em 14,2% dos casos, incluíram hiperpigmentação transitória (3,8%), seroma (3,3%) e fibrose transitória de partes moles (2,7%) [4]. Ressalva-se, contudo, que todos os estudos foram classificados como nível IV de evidência (séries de casos), que há ausência de PROMs validados, como o instrumento BODY-Q, e que a heterogeneidade de relato impediu metanálise [17, 18].

3.3 TECNOLOGIAS ASSOCIADAS

A lipoaspiração ultrassônica de terceira geração (VASER) é frequentemente associada à Lipo HD por emulsificar seletivamente a gordura mediante cavitação, preservando vasos e nervos e favorecendo a retração cutânea [28, 29]. Séries retrospectivas descrevem perfil de segurança favorável, com taxas de complicações em geral inferiores a 5% — por exemplo, 4,6% em uma coorte de 261 pacientes, com irregularidade de contorno (1,9%), seroma (0,8%), celulite (0,8%) e alterações de pigmentação (0,4%) [30]. A satisfação medida por instrumentos como o BODY-Q é elevada, com 78% dos pacientes dispostos a repetir o procedimento e 86% a recomendá-lo em uma das séries [30]. Ainda assim, revisões destacam que faltam dados comparativos de longo prazo que confirmem superioridade estética e de retração cutânea sobre a lipoaspiração convencional [31].

4 RESULTADOS E DISCUSSÃO

4.1 O RENASCIMENTO E A CONSTRUÇÃO DA FORMA: DA VINCI, MICHELANGELO, DONATELLO, RAFAEL, DÜRER E VESÁLIO

Leonardo da Vinci e Michelangelo foram figuras centrais na transição para representações naturalistas e cientificamente embasadas do corpo humano [6]. Leonardo, "discípulo da experiência", tratava a anatomia como disciplina científica: produziu mais de 1.550 esboços de órgãos e sistemas, empregou o *chiaroscuro* para conferir profundidade tridimensional e desenvolveu recursos ilustrativos como vistas "explodidas", cortes transversais e representações transparentes de órgãos [6, 9, 32]. Seus desenhos, entretanto, permaneceram inéditos em vida, não foram submetidos a revisão por pares no século XVI e só foram amplamente divulgados no fim do século XIX; ainda assim, historiadores da medicina hoje reconhecem sua acurácia notável, elaborada a partir da dissecção de cerca de trinta cadáveres [32–34]. Michelangelo, por sua vez, concentrou-se na mecânica muscular e esquelética do movimento, realizando dissecções desde a juventude para dominar a "concatenação de ossos, músculos, veias e nervos", o que se traduziu no realismo de obras como *David* e *Moisés* [6, 35].

Donatello, no início do Renascimento, foi dos primeiros artistas desde a antiguidade a priorizar a acurácia anatômica, empregando o *contrapposto* e ajustes ópticos — como a elongação de membros — para que figuras vistas de baixo parecessem corretamente proporcionadas [36–38]. Seu domínio incluiu a manipulação da experiência de visão por luz e sombra, com superfícies deixadas propositalmente rugosas para captar a luz de velas [37]. Rafael, embora desenvolvesse estilo próprio de clareza e composição harmônica, beneficiou-se dos avanços em perspectiva e precisão anatômica institucionalizados por Donatello [39]. Albrecht Dürer aprofundou o estudo da proporção em seus tratados sobre proporção humana, aplicando sistemas geométricos e grades de proporção facial [7, 40], enquanto a colaboração entre artistas e anatomistas — Leonardo com Marcantonio della Torre e Michelangelo com Realdo Colombo — consolidou uma tradição interdisciplinar de estudo do corpo [9, 35].

Figura 1. Esboço Silhueta feminina padrão moderno (Isaac Furtado 2026) baseado em conceitos e proporções renascentistas.

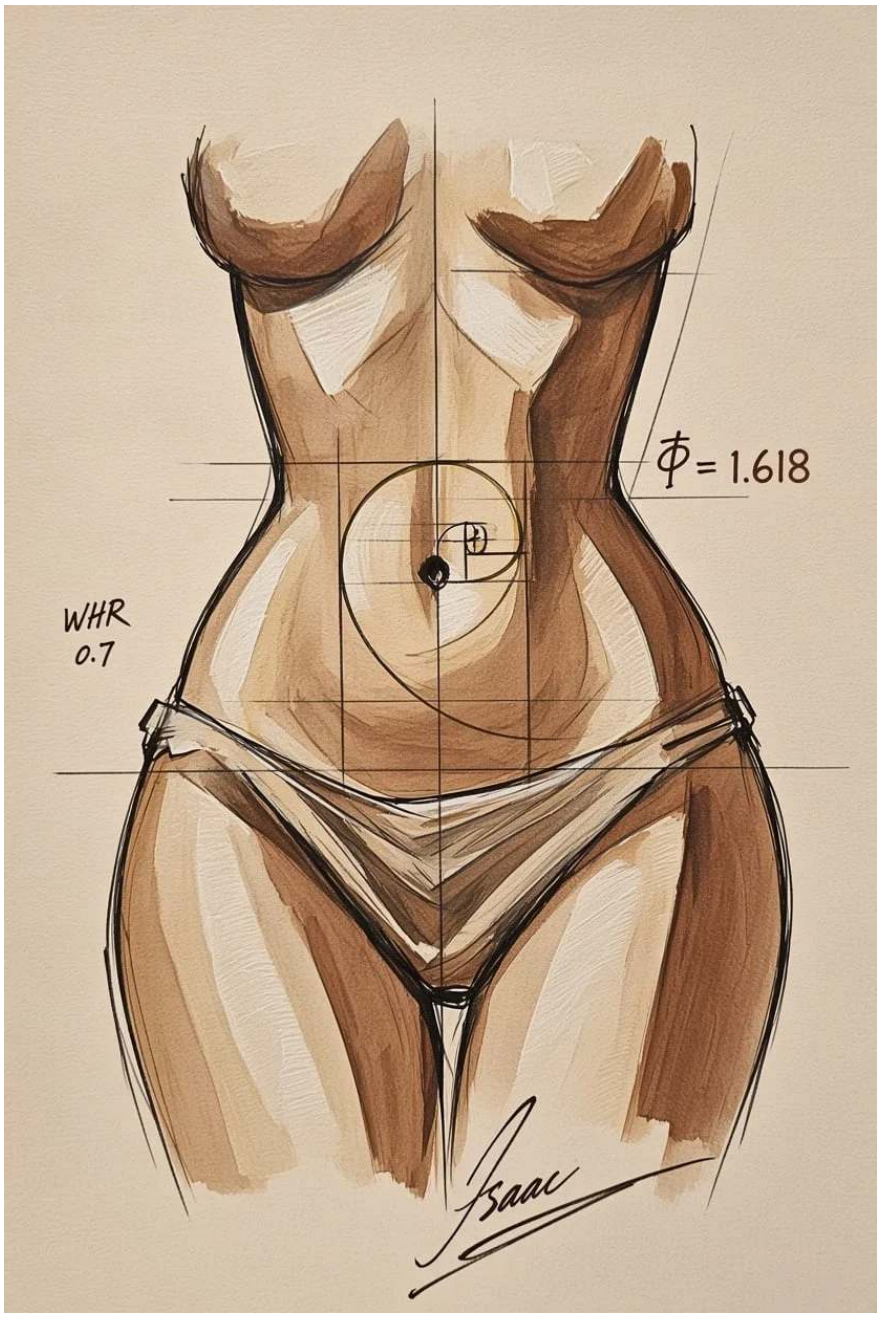

Fonte: Autores.

Figura 2. Esboço Homem Virtruviano segundo os conceitos Leonardo Da Vince (SciDraw AI, ferramenta IA 2026)

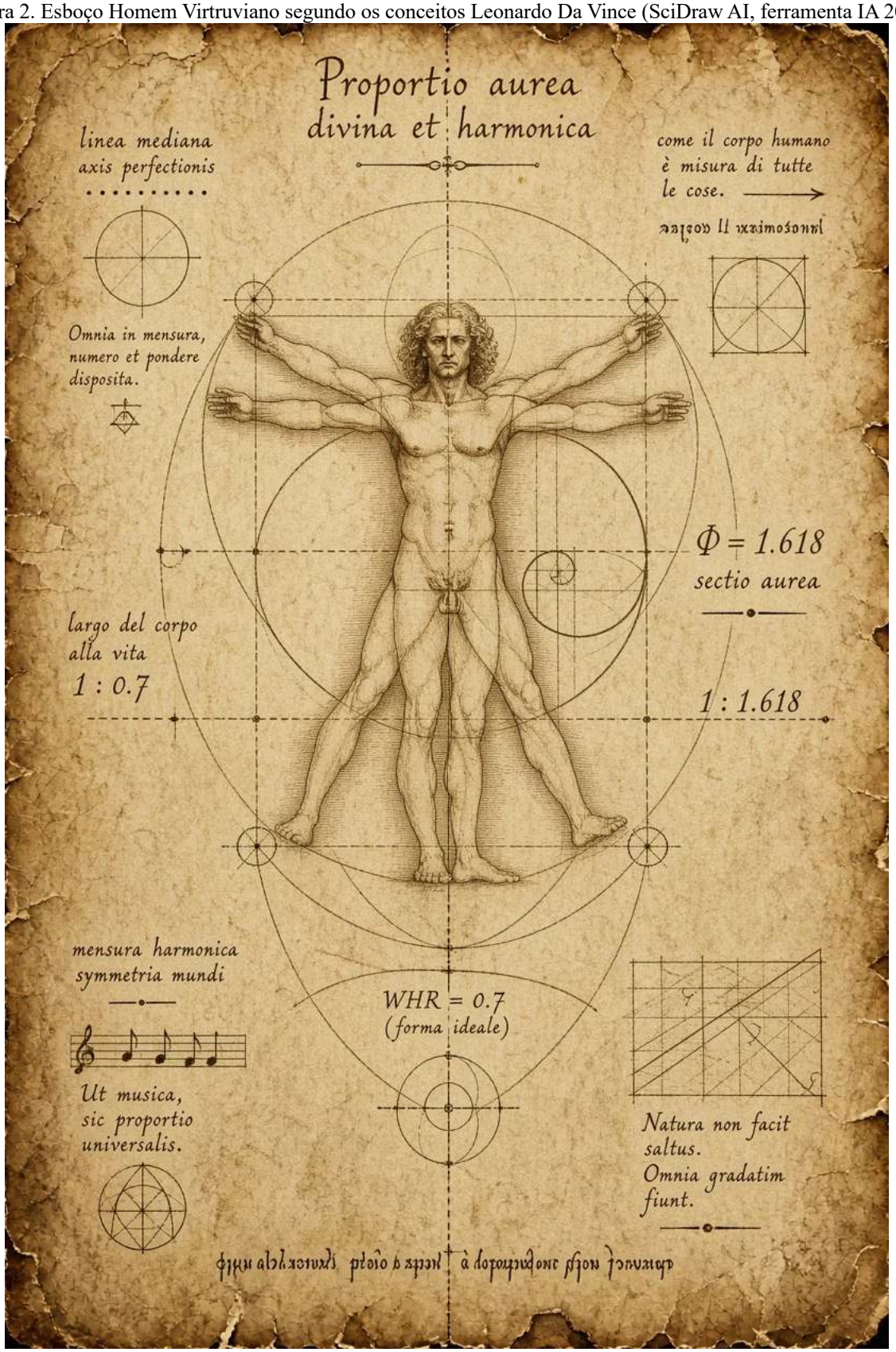

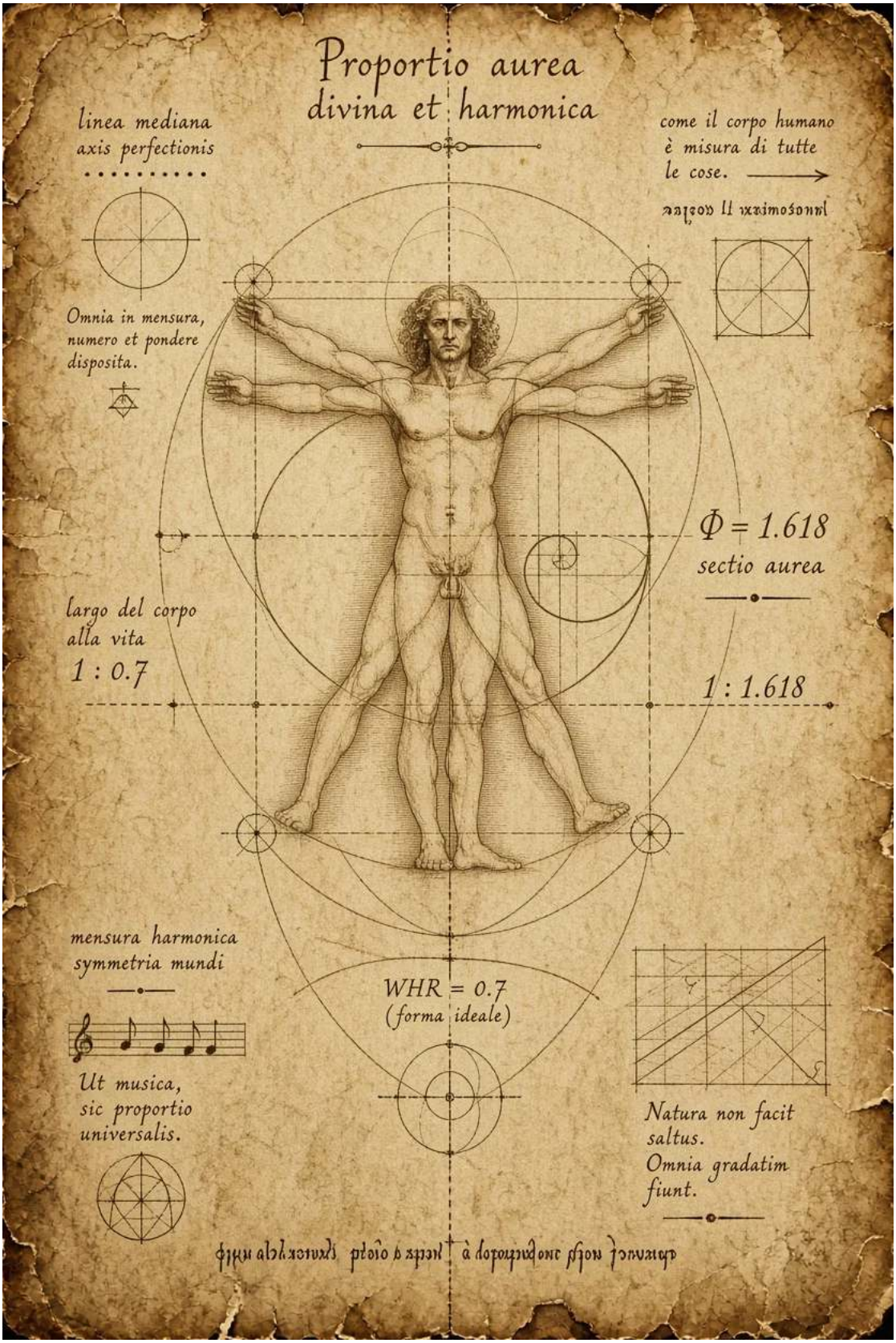

Fonte: Autores.

4.2 CHIAROSCURO, SFUMATO, STIACCIATO, PERSPECTIVA E PROPORCIONALIDADE

O *chiaroscuro* — uso magistral de luz e sombra — foi essencial para criar a ilusão de volume e profundidade sobre superfícies planas [41, 42]. Leonardo foi pioneiro do *sfumato*, técnica de mesclagem suave e "esfumaçada" que eliminava contornos duros e permitia transições sutis entre luz e sombra [42, 43]. Donatello desenvolveu o *stiacciato* (ou *schiacciato*), relevo raso que gera ilusão de espaço tridimensional profundo sobre um plano [37, 44]. Somam-se a esses recursos a perspectiva linear de ponto único, formalizada por Brunelleschi e aplicada por Leonardo, e a busca renascentista por regras de proporção e harmonia ancoradas na geometria [7, 42, 43].

Na análise estética contemporânea, o *chiaroscuro* é descrito como fundamental para criar contornos de aparência natural, tanto em volumização quanto no planejamento de subunidades [45, 46]. Curiosamente, estudos de fotografia clínica mostram que o próprio ângulo da luz influencia a percepção de atratividade e de detalhes anatômicos: montagens específicas, como uma caixa de luz superior a 45°, produzem escores de atratividade significativamente maiores do que uma iluminação zenital a 90° [47], e ângulos de luz superiores a 30° podem influenciar estatisticamente a percepção estética facial [48]. Esse dado é relevante porque muitos resultados de escultura de superfície dependem, em parte, da interação entre relevo e iluminação ambiente — assim como um efeito "etched" de abdome pode ser realçado por luz superior e pele oleada, mesmo sem intervenção cirúrgica [49].

Quanto à proporcionalidade, é obrigatório rigor crítico. A "razão áurea" (aproximadamente 1,618), embora historicamente associada à beleza ideal e utilizada como referência em análise facial [40, 50], é contestada por revisões sistemáticas recentes: não há evidência convincente de que a razão áurea preveja atratividade facial, e estudos com estereofotogrametria 3D mostram que a maioria das razões faciais não se conforma a ela [50, 51]. Além disso, cânones neoclássicos e a razão áurea têm utilidade limitada fora de populações de extração europeia branca [52, 53]. Portanto, os princípios renascentistas de proporção devem ser tratados como referência histórica e heurística, não como padrão prescritivo universal.

Tabela 1: Tradução de princípios renascentistas em implicações cirúrgicas e limites clínicos.

Princípio	Implicação conceitual no contorno corporal	Limite clínico
Anatomia observacional (dissecção)	Reforça o conhecimento anatômico como base do planejamento de superfícies [5, 6]	Não substitui evidência de desfechos; "artístico" não deve suplantar mensuração científica [11]
Chiaroscuro / luz e sombra	Orienta a criação de relevos que interagem com a luz, sugerindo definição [10, 45]	Efeito percebido depende de iluminação e postura, podendo superestimar resultado real [47, 49]
Sfumato	Sugere transições suaves entre planos, evitando bordas artificiais	Analogia estética; sem correlato validado de técnica cirúrgica específica
Stiacciato (relevo raso)	Inspira a ideia de variações sutis de espessura para gerar profundidade [37, 44]	Conceito histórico; não é protocolo nem parâmetro cirúrgico mensurável
Perspectiva e proporção	Estimula avaliação de relações e simetria da silhueta [7, 54]	Razão áurea não é preditor confiável de beleza nem universal [50, 52]

Fonte: Autores.

Figura 3. Conceito de *chiaroscuro* Leonardo Da Vince (Isaac Furtado 2026)

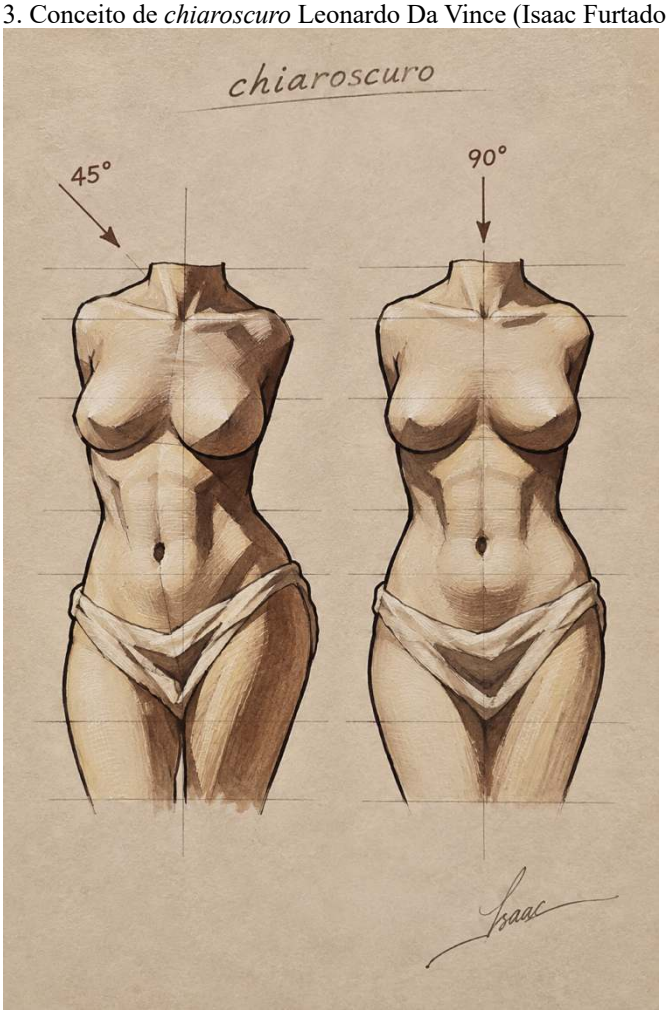

Fonte: Autores.

Figura 4. Figura representativa de silhueta corporal com sombreamento moderno Caravaggio (Isaac Furtado 2026)

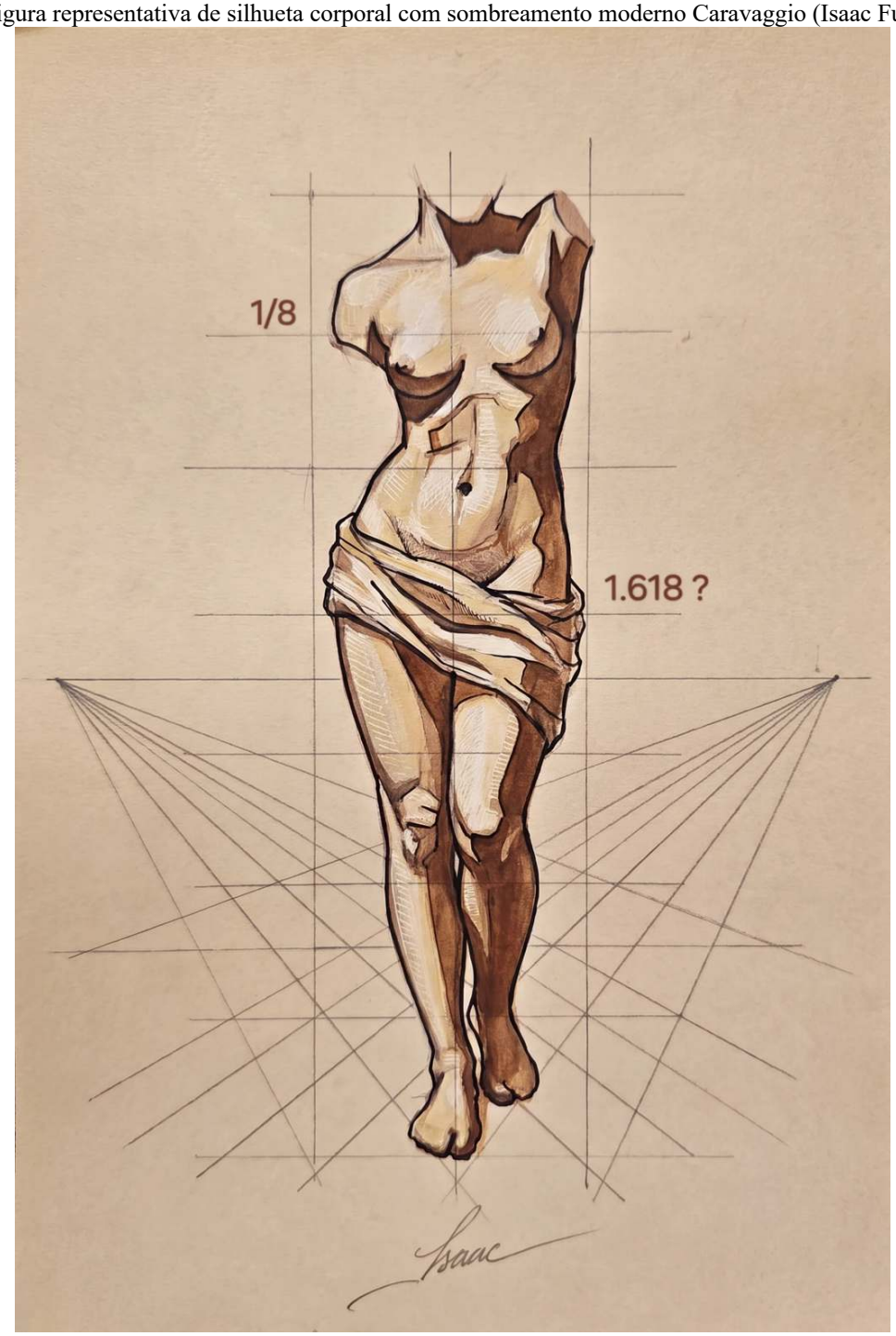

Fonte: Autores.

Figura 5. Silhueta feminina segundo os conceitos de Giotto e Masaccio *Sfumato(*Isaac Furtado 2026)



Fonte: Autores.

Figura 6. Figura representativa do modelo de escultura proposto por Donatello *Stiacciato* (Isaac Furtado)



Fonte: Autores.

4.3 DA LIPOASPIRAÇÃO CONVENCIONAL À LIPO HD: EVIDÊNCIA, INDICAÇÃO, PLANEJAMENTO E RISCOS

A transição da lipoaspiração convencional — centrada na redução volumétrica — para a Lipo HD reflete uma mudança de objetivo: em vez de apenas retirar gordura, a Lipo HD esculpe o contorno para revelar a musculatura subjacente [4, 55]. A técnica é reconhecidamente exigente e associada a curva de aprendizado significativa; em uma série, a maioria das complicações concentrou-se nos primeiros 50 procedimentos, e a adoção de protocolos estruturados (marcação pré-operatória, composição de anestesia/tumescência e refinamento dos acessos) reduziu a taxa global de complicações a valores tão baixos quanto 3% em uma coorte de 568 pacientes [56]. Modificações técnicas, como evitar a sutura dos portais de acesso e o uso seletivo de drenos, foram associadas à redução de seroma e hematoma [18].

A indicação é criteriosa. Candidatos ideais tendem a estar com peso estável, próximos do peso desejado, não obesos e com elasticidade cutânea moderada a boa [57, 58]. A Lipo HD não é

procedimento de emagrecimento, mas de refinamento do contorno [55]. Pacientes com IMC elevado ou distribuição adiposa desfavorável têm maior risco de irregularidades de contorno [57, 58]. Estudos comparativos recentes sugerem que, embora a Lipo HD ofereça alta satisfação precoce, abordagens de "definição real" podem apresentar resultados mais duráveis, sobretudo em pacientes com IMC ≤ 25 [58]. Também emergem propostas de classificação de pacientes por hábito corporal, qualidade de pele e percentual de gordura, para padronizar a intensidade do lipocontorno e da enxertia adiposa [59–61].

O planejamento incorpora, com frequência, tecnologia baseada em energia — VASER, lipoaspiração power-assisted (PAL), radiofrequência e laser — para melhorar precisão e retração cutânea, incluindo aplicações específicas como contorno de braços com auxílio de radiofrequência ou laser [62]. Quanto aos riscos, além das complicações menores já citadas, a literatura enfatiza a importância do controle térmico intraoperatório, do uso de protetores de portal ("skin ports") para prevenir queimaduras e da seleção rigorosa de pacientes, com exclusão de casos de obesidade grave ou comorbidades sistêmicas não controladas [28, 63].

4.4 "LIPO ULTRA HD": STATUS DE NOMENCLATURA

É fundamental deixar claro que "Lipo Ultra HD" não possui definição científica consensual e, na prática, frequentemente é nomenclatura comercial. Fontes que descrevem "ultra-highdefinition" o fazem em contextos que enfatizam a necessidade de consulta individualizada e a dependência de anatomia e técnica, sem base probatória própria distinta da Lipo HD [13]. Uma descrição promocional atribui à "Lipo Ultra HD" o uso obrigatório de ultrassonografia intraoperatória para guiar enxertia adiposa intramuscular [14]; essa caracterização, porém, provém de material não indexado e não corresponde a um conceito validado ou padronizado na literatura de boa qualidade. Portanto, o termo deve ser empregado com cautela, preferindo-se descrever objetivamente a técnica realizada, o nível de evidência e os riscos, em vez de rótulos mercadológicos.

4.5 TEORIA DO SOMBREADO APLICADA AO CONTORNO CORPORAL

A teoria do sombreado — a mesma que sustenta o *chiaroscuro* — aplica-se conceitualmente ao contorno corporal. No *abdominal etching*, a lipoaspiração diferencial remove mais gordura dos sulcos naturais e preserva volume estratégico sobre os "ventres" musculares, criando realces e sombras que mimetizam um físico magro e definido [64, 65]. Trata-se de manipular o "jogo de luz e sombra" na superfície da pele, tal como o pintor usa reflexão e sombreamento para gerar profundidade [45, 49]. Séries e revisões relatam alta satisfação (frequentemente próxima de 95–98%) para o *abdominal*

etching, com complicações majoritariamente menores — seroma, irregularidades de contorno e hiperpigmentação [24, 25].

Há, contudo, um risco técnico bem descrito: seguir uma grade artificial rígida em vez da anatomia real, muitas vezes assimétrica, produz o aspecto "boxy" ou de "tartaruga ninja" [64]. O cirurgião habilidoso respeita a topografia individual, e a definição final costuma emergir entre três e seis meses, à medida que o edema regride e a pele se conforma ao novo contorno [64, 65]. A lição conceitual é dupla: o sombreado é uma ferramenta poderosa de percepção, mas o resultado percebido depende também de iluminação, postura e edema — variáveis que precisam ser comunicadas ao paciente para expectativas realistas [47, 49].

Tabela 2: Comparação entre lipoaspiração convencional, Lipo HD e "Lipo Ultra HD".

Dimensão	Lipoaspiração convencional	Lipo HD (alta definição)	"Lipo Ultra HD"
Status de nomenclatura	Termo consolidado	Termo consolidado na literatura [4]	Sem definição científica consensual; frequentemente comercial [13, 14]
Objetivo	Redução volumétrica de gordura	Escultura de superfície para revelar musculatura [4, 55]	Não padronizado; descrições promocionais de definição "superior" [13, 14]
Técnica	Aspiração de camadas profundas	Tratamento de camadas superficial e profunda, "espaços positivos/negativos" [4,18]	Descrita de modo variável, por vezes com USG intraoperatória em fonte não indexada [14]
Evidência	Ampla, procedimento estabelecido	Séries de casos (nível IV); revisão sistemática de 6.964 pacientes [4, 17]	Ausência de evidência específica de boa qualidade
Limites	Não esculpe definição muscular	Curva de aprendizado; falta de PROMs e dados de longo prazo [18, 31, 56]	Rótulo a evitar; requer descrição objetiva e cautela [13]

Fonte: Autores.

Figura 7: Esquema conceitual: princípios artísticos informam o planejamento de superfície, mas o resultado deve ser filtrado pela evidência clínica e por diretrizes de segurança.

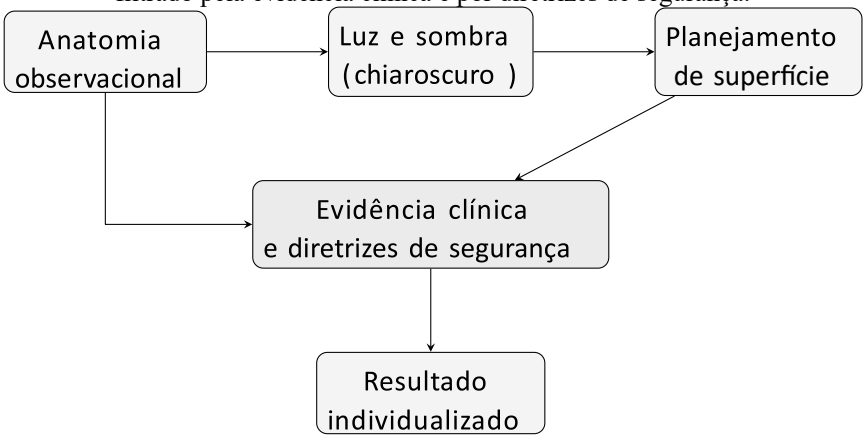

Fonte: Autores.

4.6 A PROPOSTA CONCEITUAL AUTORAL "BUMBUM 4D": DESCRIÇÃO E LIMITES

O eixo conceitual desta revisão foi originalmente delineado em esboço autoral [20], que propõe transpor princípios escultóricos renascentistas para a região glútea por meio de uma abordagem tridimensional de delimitação de zonas de projeção do quadril superior e de tratamento cuidadoso da região sacral (losango de Michaelis), denominada pelo autor "Bumbum 4D". **Trata-se de uma proposta conceitual/técnica do autor, e não de uma técnica validada ou com eficácia comprovada.** Ela é apresentada aqui exclusivamente como hipótese de trabalho, sujeita a validação prospectiva, aprovação ética quando aplicável, consentimento informado e estudos formais de segurança antes de qualquer difusão como prática recomendada.

A analogia proposta é intuitivamente coerente com a teoria do sombreado descrita acima: assim como o *stiacciato* de Donatello gera profundidade por variações sutis de relevo [37, 44], a proposta autoral pretende explorar variações de espessura adiposa para sugerir projeção e transição harmônicas no contorno glúteo. Do mesmo modo, a inspiração no *chiaroscuro* sugere que o contorno percebido dependerá também da interação com a luz [45, 47]. Entretanto, é imprescindível reiterar que analogias artísticas não constituem prova clínica [11]: elas orientam o raciocínio de planejamento, mas não demonstram eficácia, durabilidade ou segurança.

Algumas afirmações veiculadas no esboço autoral não encontram sustentação na literatura de boa qualidade consultada e são aqui **explicitamente rejeitadas ou desqualificadas** enquanto alegações de eficácia:

- **Enriquecimento do enxerto de gordura com ácido poliláctico (PLLA)**: a alegação de que a mistura de PLLA ao lipoaspirado melhora a viabilidade estrutural e induz "neocolagênese prolongada" com manutenção da projeção [20] não é sustentada por evidência de boa qualidade nesta revisão e não deve ser apresentada como benefício comprovado.

- **Terminologia promocional e mecanismos "dinâmicos"**: expressões como "retroinjeção dinâmica" e a promessa de aumento "exponencial" de sobrevivência celular [20] carecem de respaldo probatório e devem ser evitadas por seu caráter promocional.
- **Confusão nosológica**: o esboço menciona "embolia gordurosa (BIA-ALCL/EGM)" [20]; trata-se de conceitos distintos, e a formulação não deve ser reproduzida, pois compromete a precisão científica.

Se, em algum cenário, a proposta envolver enxertia adiposa glútea, é mandatório destacar o **risco de embolia gordurosa** associado à injeção de gordura na região glútea e a necessidade de adesão estrita a diretrizes de segurança reconhecidas, incluindo a evitação do plano intramuscular e o eventual emprego de visualização ultrassonográfica quando indicada. Registra-se que a integração de ultrassonografia intraoperatória com dispositivos como o VASER tem sido descrita como método para otimizar segurança e precisão em lipoaspiração secundária, sobretudo diante de fibrose crônica [30]; essa observação, porém, não autoriza extrapolar um protocolo de enxertia glútea guiada e não deve ser lida como recomendação. Nenhum protocolo, parâmetro ou recomendação fora de evidência é aqui proposto.

Figura 8. Conceito de Bumbum 4D elaborado pelos autores (Isaac Furtado 2026)



Fonte: Autores.

Figura 9. Esboço de projeção glútea sugerida por autores segundo IA (SciDraw AI, ferramenta IA 2026)

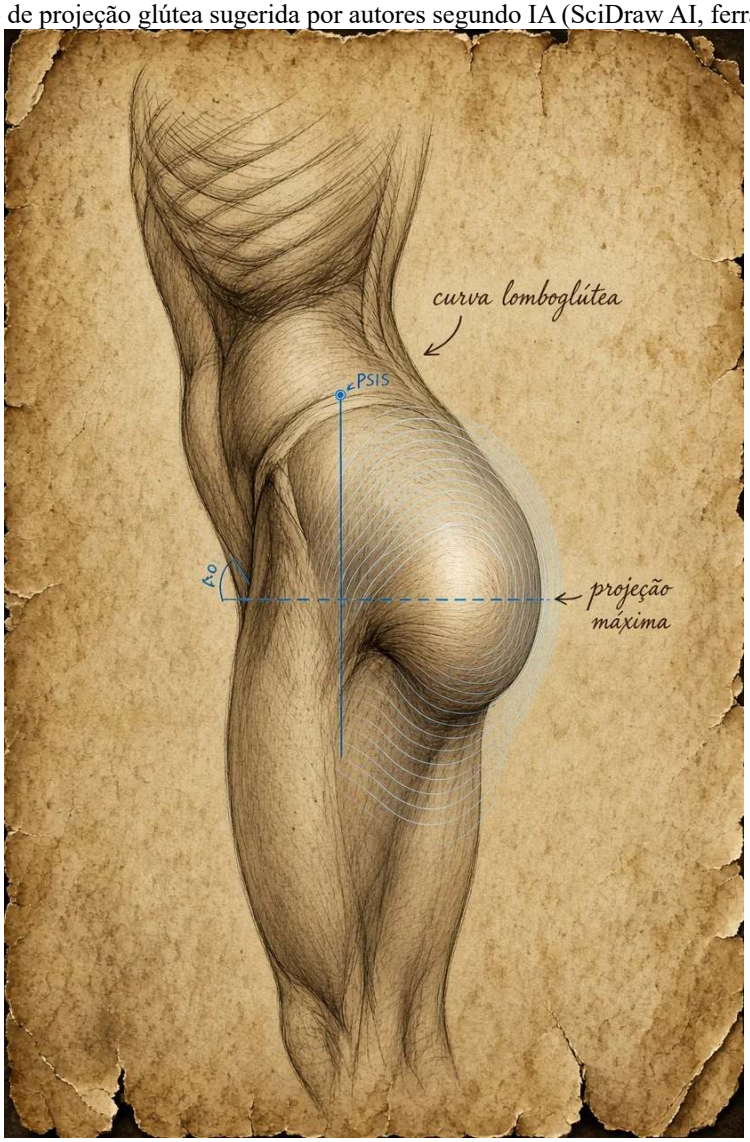

Fonte: Autores.

5 CONSIDERAÇÕES ÉTICAS E DE SEGURANÇA

A prática cirúrgica estética e a difusão de novas propostas técnicas estão subordinadas a exigências éticas rigorosas. Pesquisas envolvendo seres humanos devem observar a Declaração de Helsinque de 2013 e as resoluções pertinentes do Conselho Nacional de Saúde (466/2012 e 510/2016), e a submissão de pesquisa sem aprovação de Comitê de Ética em Pesquisa e/ou sem Termo de Consentimento Livre e Esclarecido resulta em rejeição imediata pela RBCP [1, 66]. Ensaios clínicos devem ser registrados previamente em repositório apropriado, com o número de registro ao final do resumo [1]. Qualquer avaliação prospectiva do "Bumbum 4D" deverá cumprir integralmente esses requisitos.

A autoria segue os critérios do ICMJE, exigindo contribuição substancial, aprovação final e responsabilização pelo conteúdo [1–3, 67]. A RBCP adota a taxonomia CRediT e exige ORCID de

todos os autores, além de declaração transparente de eventual uso de inteligência artificial [1]. Conflitos de interesse — financeiros ou não — devem ser divulgados [2, 68]. Do ponto de vista de segurança clínica, reforça-se: seleção criteriosa de pacientes, controle térmico intraoperatório, uso de protetores de portal, atenção a comorbidades e, no caso específico de enxertia glútea, vigilância quanto ao risco de embolia gordurosa, sempre em conformidade com diretrizes vigentes [28, 30, 63]. Nenhuma tecnologia ou técnica deve ser promovida com alegações não sustentadas por evidência.

6 CONCLUSÃO

O legado renascentista — anatomia observacional, proporção, *chiaroscuro*, *sfumato*, *stiacciato* e perspectiva — constitui um quadro conceitual fértil para pensar o contorno corporal moderno e, em especial, a lipoescultura de alta definição, que traduz a manipulação de luz e sombra em relevos que revelam a musculatura [4, 45]. Essa herança, entretanto, é heurística e histórica, não probatória: a razão áurea não é preditor confiável de beleza [50], e o rótulo "artístico" não substitui mensuração científica [11].

A Lipo HD dispõe de base de evidência favorável, porém composta por séries de casos (nível IV), com satisfação de 92,6% e complicações maiores de 0,2% em revisão sistemática, além de lacunas de padronização e de desfechos relatados pelo paciente [4, 17, 18]. "Lipo Ultra HD" carece de definição consensual e frequentemente é nomenclatura comercial [13]. A proposta autoral "Bumbum 4D" é apresentada estritamente como conceito a ser validado, com rejeição explícita de alegações não sustentadas (como o enriquecimento do enxerto com PLLA) e com ênfase no risco de embolia gordurosa em qualquer enxertia glútea [20, 30]. Recomenda-se que o autor conduza estudos prospectivos com aprovação ética e desfechos padronizados, e que confira as normas vigentes da RBCP antes da submissão [1, 16].

DECLARAÇÕES FINAIS

Conflitos de interesse: a serem declarados e confirmados pelo autor antes da submissão, conforme ICMJE e RBCP [1, 2].

Financiamento: a ser confirmado pelo autor.

Aprovação ética e consentimento: não aplicável a esta revisão narrativa; obrigatórios para qualquer avaliação prospectiva de técnica, conforme normas da RBCP [1, 66].

Contribuições (CRediT) e ORCID: a serem preenchidos pelo autor [1].

Uso de inteligência artificial: eventual emprego deve ser declarado de forma trans-parente (nome, versão, extensão de uso) nas seções de Métodos ou Agradecimentos, sob responsabilidade integral do autor [1, 2].

Nota sobre imagens: nenhuma imagem de paciente ou dado identificável foi utilizado neste manuscrito.

REFERÊNCIAS

[1] *rbcp.org.br*. url: http://www.rbcp.org.br/instructions-for-authors

[2] *icmje.org*. url: https://www.icmje.org/icmje-recommendations.pdf

[3] *icmje.org*. url: https://www.icmje.org/recommendations/browse/roles-andresponsibilities/defining-the-role-of-authors-and-contributors.html

[4] *pubmed.ncbi.nlm.nih.gov*. url: https://pubmed.ncbi.nlm.nih.gov/36728192/

[5] *atlantis-press.com*. url: https://www.atlantis-press.com/article/125996481. pdf

[6] *brownartreview.org*. url: https://www.brownartreview.org/post/michelangeloand-da-vinci-shifting-attitudes-of-the-human-body

[7] *drpress.org*. url: https://drpress.org/ojs/index.php/EHSS/article/download/13032/12678/12769

[8] *pubmed.ncbi.nlm.nih.gov*. url: https://pubmed.ncbi.nlm.nih.gov/32628412/

[9] *journals.lww.com*. url: https://journals.lww.com/co-otolaryngology/fulltext/2020/08000/the_science_of_art__leonardo_da_vinci_and_ facial.2.aspx

[10] *drazouz.com*. url: https://www.drazouz.com/blog/the-art-of-bodycontouring-abdominal-liposuction-as-an-art-form/

[11] *journals.lww.com*. url: https://journals.lww.com/plasreconsurg/fulltext/10.1097/prs.0b013e318272a0f3~the-plastic-surgeon-artist-or-scientist

[12] *pubmed.ncbi.nlm.nih.gov*. url: https://pubmed.ncbi.nlm.nih.gov/35367037/

[13] *formationmed.com*. url: https://formationmed.com/ultra-high-definitionliposuction-tampa-fl/

[14] *clinicadefina.com.br*. url: https://clinicadefina.com.br/lorem-ipsum-loremispum-5/

[15] *med.cornell.libguides.com*. url: https://med.cornell.libguides.com/systematicreviews/narrativereviews

[16] *scielo.br*. url: https://www.scielo.br/j/rbcp/

[17] *totaldefinerinstruments.com*. url: https://totaldefinerinstruments.com/wpcontent/uploads/2025/04/2023-HD-LIPO-a_systematic_review_of_ efficacy_and_complications.13.pdf

[18] *ednet.plasticsurgery.org*. url: https://ednet.plasticsurgery.org/Listing/A-Systematic-Review-of-Efficacy-and-Complications-of-High-DefinitionLiposuction-Journal-CME-Article-20372

[19] *pubmed.ncbi.nlm.nih.gov*. url: https://pubmed.ncbi.nlm.nih.gov/31111146/

[20] *pubmed.ncbi.nlm.nih.gov*. url: https://pubmed.ncbi.nlm.nih.gov/30921120/

[21] *pubmed.ncbi.nlm.nih.gov*. url: https://pubmed.ncbi.nlm.nih.gov/33133894/

[22] *pubmed.ncbi.nlm.nih.gov*. url: https://pubmed.ncbi.nlm.nih.gov/36729973/

[23] *asaadiplasticsurgery.com*. url: https://www.asaadiplasticsurgery.com/media/PDFs/Safety-and-Efficacy-of-Third-Generation-Ultrasound-AssistedLiposuction.pdf

[24] *link.springer.com*. url: https://link.springer.com/chapter/10.1007/978-3031-10881-5_13

[25] *pubmed.ncbi.nlm.nih.gov*. url: https://pubmed.ncbi.nlm.nih.gov/35896731/ (visited on 08/04/2026).

[26] *pubmed.ncbi.nlm.nih.gov*. url: https://pubmed.ncbi.nlm.nih.gov/40268767/ (visited on 08/04/2026).

[27] *rct.uk*. url: https://www.rct.uk/collection/stories/leonardo-in-theroyal-collection/leonardos-study-of-anatomy (visited on 08/04/2026).

[28] *mpg.de*. url: https://www.mpg.de/13410126/leonardo-da-vinci-anatomicalworld (visited on 08/04/2026).

[29] *pmc.ncbi.nlm.nih.gov*. url: https://pmc.ncbi.nlm.nih.gov/articles/PMC3361109/ (visited on 08/04/2026).

[30] *hekint.org*. url: https://hekint.org/2018/04/11/anatomy-michelangelo1475-1564/ (visited on 08/04/2026).

[31] *britannica.com*. url: https://www.britannica.com/biography/Donatello (visited on 08/04/2026).

[32] *theartstory.org*. url: https://www.theartstory.org/artist/donatello/ (visited on 08/04/2026).

[33] *artincontext.org*. url: https://artincontext.org/donatello/ (visited on 08/04/2026).

[34] *theartstory.org*. url: https://www.theartstory.org/artist/raphael/ (visited on 08/04/2026).

[35] *ijfmr.com*. url: https://www.ijfmr.com/papers/2025/4/53178.pdf (visited on 08/04/2026).

[36] *artrewards.net*. url: https://www.artrewards.net/editorial/the-role-oflight-and-shadow-in-renaissance-art-a-study-of-chiaroscuro (visited on 08/04/2026).

[37] *leonardodavincisinventions.com*. url: https://www.leonardodavincisinventions.com/da-vinci/leonardo-da-vinci-artworks/leonardo-da-vinci-chiaroscuro/ (visited on 08/04/2026).

[38] *dantesisofo.com*. url: https://dantesisofo.com/renaissance-art-techniquesmastering-perspective-light-and-form/ (visited on 08/04/2026).

[39] *thehistoryofart.org*. url: https://www.thehistoryofart.org/donatello/ (visited on 08/04/2026).

[40] *drhasen.com*. url: https://www.drhasen.com/blog/the-art-of-plasticsurgery/ (visited on 08/04/2026).

[41] *pmc.ncbi.nlm.nih.gov*. url: https://pmc.ncbi.nlm.nih.gov/articles/PMC8834126/ (visited on 08/04/2026).

[42] *pubmed.ncbi.nlm.nih.gov*. url: https://pubmed.ncbi.nlm.nih.gov/34919069/ (visited on 08/04/2026).

[43] *link.springer.com*. url: https://link.springer.com/article/10.1007/s00266021-02314-3 (visited on 08/04/2026).

[44] *drsukkar.com*. url: https://www.drsukkar.com/blog/ab-etching-celebritieswhat-the-buzz-is-all-about/

[45] *pubmed.ncbi.nlm.nih.gov*. url: https://pubmed.ncbi.nlm.nih.gov/38228978/

[46] *pubmed.ncbi.nlm.nih.gov*. url: https://pubmed.ncbi.nlm.nih.gov/23477386/

[47] *pubmed.ncbi.nlm.nih.gov*. url: https://pubmed.ncbi.nlm.nih.gov/34515761/

[48] *pubmed.ncbi.nlm.nih.gov*. url: https://pubmed.ncbi.nlm.nih.gov/2604329/

[49] *viveplasticsurgery.com*. url: https://viveplasticsurgery.com/how-plasticsurgery-restores-body-proportions/

[50] *rajamohanmd.com*. url: https://www.rajamohanmd.com/what-is-lipo-hd/

[51] *pubmed.ncbi.nlm.nih.gov*. url: https://pubmed.ncbi.nlm.nih.gov/35729373/

[52] *ncbi.nlm.nih.gov*. url: https://www.ncbi.nlm.nih.gov/books/NBK563135/

[53] *pmc.ncbi.nlm.nih.gov*. url: https://pmc.ncbi.nlm.nih.gov/articles/PMC12697575/

[54] *pubmed.ncbi.nlm.nih.gov*. url: https://pubmed.ncbi.nlm.nih.gov/32448476/

[55] *pubmed.ncbi.nlm.nih.gov*. url: https://pubmed.ncbi.nlm.nih.gov/39354230/

[56] *pubmed.ncbi.nlm.nih.gov*. url: https://pubmed.ncbi.nlm.nih.gov/37932505/

[57] *pubmed.ncbi.nlm.nih.gov*. url: https://pubmed.ncbi.nlm.nih.gov/38948160/

[58] *healthline.com*. url: https://www.healthline.com/health/ultrasonic-liposuction

[59] *surgisculpt.com*. url: https://surgisculpt.com/high-definition-liposuction/ abdominal-etching/

[60] *drsukkar.com*. url: https://www.drsukkar.com/blog/ab-etching-before-andafter/

[61] *rbcp.org.br*. url: https://www.rbcp.org.br/details/1591/pt-BR/novasregras-da-revista-brasileira-de-cirurgia-plastica---rbcp

[62] *rbcp.org.br*. url: https://www.rbcp.org.br/details/780/pt-BR/a-autoriados-trabalhos-cientificos

[63] *icmje.org*. url: https://www.icmje.org/recommendations/browse/roles-andresponsibilities/